

BİR KÖPEKTE ORİJİNAL GÖRÜLEN EVENTRATION VE ENTERECTOMİE VAK'ASI

Doç. Dr. Mustafa TEMİZER

As. Öztürk TEKELİ

Kliniğimize 4-Nisan-1962 günü getirilen siyah erkek köpek'de eventration ve enterectomie vak'asını orijinal bulduk ve tedavisinden de müsbet sonuç aldığımız; ayrıca eventration hakkında hiç bir yerli neşriyata raslamamamız bizi bu vak'ayı neşre sevketti.

Literatür Bilgi:

Définition (tarif): Göğüs ve karın boşluğundaki organlardan bir veya bir kaçının, arızı olarak meydana gelen yarık veya delikten dışarı çıkmasına eventration denir. (2,4,9).

Dénomination (Ad verme): eventration türkçede (hurucu batın) Fransızlar (Eventration), İngilizler (Eventration), İspanyollar (Eventracion) derler. (2).

Sebepleri:

Eventration'un sebeplerini genel olarak hazırlayıcı ve yapıcı olmak üzere ikiye ayırabiliriz.

Hazırlayıcı sebeplerin başında kas atrophie'si (atrophia muscularum) gelir. Atrophia muscularum ya genel olarak bütün adelelerde yahutta sınırlı olarak bir veya bir kısım adele guruplarında olur. (1, 14) Birincisi genel zayıflıkta (cachexie) görülür. Bu hâl daha çok süregen bir surette besin maddelerinin alınmasını güçleştiren ve fievri etkisiyle albumini maddelerin harap olmasından ve anemi'yi husule getiren tehlikeli süregen hastalıklardan ileri gelir. (1, 14) Çok yaşlı hayvanlarda da benzeri olarak bütün iskelet adelerinde atrofi görülür (Atrophic senile) (1). Sınırlı olan atrofiye gelince; yalnız bir adele veya bir kısım adele gurubunda görülür. Bu da her hangi bir sebepten dolayı hareket edemiyen adele ve adele guruplarında (adele atrofisi) şekillenir. Eğer atrofi ile birlikte dejenerationda bulunursa buna da (dejeneratif atrofi) denir (1).

Bunun yanı sıra bir apsenin karın veya göğüs civarındaki adele tabakasını nekroza uğratmak suretiyle orada meydana gelen bir delik veya yarık eventratio'na sebep olabilir. Sonra gebeliğin, tympanitis'in etkisi ile'de karın adaleleri fazla gerilerek zayıflar. Bunun neticesi kopan bazı adele liflerinin husule getirdiği boşluğa gelen iç organ eventration'a hazır bir şekilde bulunur.

Yapıcı sebeplerin başında traumatismus gelir, bunlar; hayvanın sivri bir cismin üzerine düşmesi, yine delici bir cisimle kuvvetlice dürtme, boynuz darbesi, çifte vuruşu, saban demirinin veya araba okunun şiddetlice çarpması v. s . . . zikredilebilir. (11, 12)

Castration esnasında; anulus ingiunialis'in genişlemiş olmasından dolayı canalis ingiunialis'ten iç organların dışarı çıkması. (3, 7, 8) Bazı fıtık operation'larının complication'u olarak görülebilir (2, 3, 6).

Anemnez:

Bahse mevzu köpek kliniğimize gelmeden bir gün evvel, geceleyin yaralanmış olup; yaralı karın bölgesi kalın bir bezle sarılmış olarak kliniğimize getirildi.

Teşhis:

577 protokol numarada kayıtlı, siyah erkek köpeğin yapılan klinik muayenesi neticesinde; Regio abdominalis-Regio ilica dextra'da 5 cm. uzunluğunda dorso-ventral; yara dudakları muntazam olmıyan bir delik görüldü (5).

Bu delikten ince barsakların (intestinum tenue) hemen hemen hepsi (deudonum-jejunum-ileum) çıkmış olduğu ve jejunum'un bir yerinden tamamen koptuğu. Bunun yanı sıra mesenterium'un yırtılmış olduğu tesbit edildi.

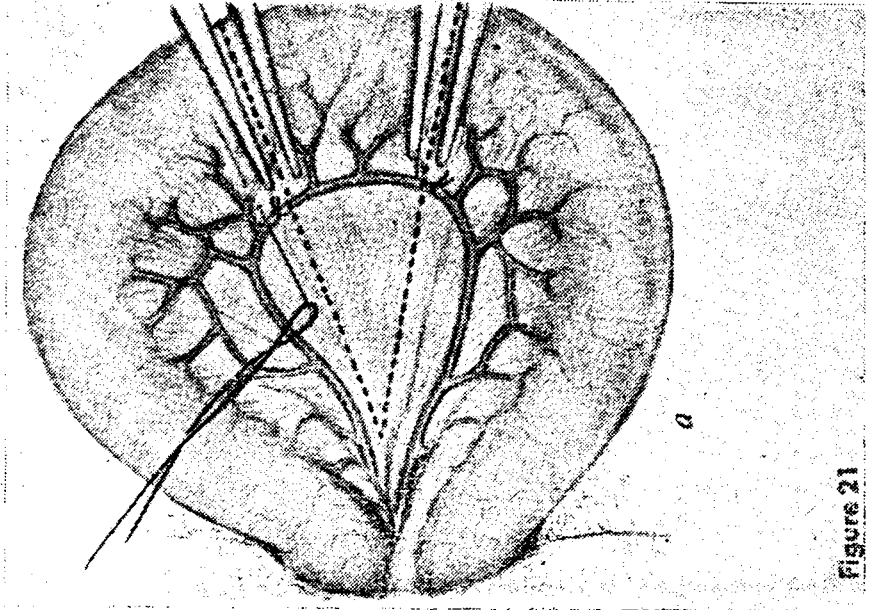
Operation:

Hastanın; öncelikle, yarası kenarları ustura ile uygun şekilde traş edildi. Eventra olan barsaklar steril serviyet üzerine alınarak cau bouillée ile bir çok defalar yıkandı. Sonra % 1 lik ılık rivanol solition'u ile tekrar yıkandı. Hastanın zapt, anestezi ve tesbiti usuline göre yapıldı (13).

Mesenterium yırtılırken kopan damarlarda kendiliğinden hemostas sağlanmış idi. Biz bu damarları gerilerinden ligatüre ettik (Şekil I).

Karın boşluğuna açılmış olan deliği ventral'e doğru biraz daha uzattık. Kopan barsak uçlarının ikişer santimetre gerilerine uçları lâstikle korun-

muş uzun barsak pensleri konuldu. Penslerin önlerinden hayatiyetleri hemen hemen kaybolmuş olan barsak parçaları makasla kesildi (Şekil 1). Sonra barsak ağızları karşı karşıya gelecek şekilde penslerle yaklaştırıldı (Şekil 2).



(Şekil. 1)

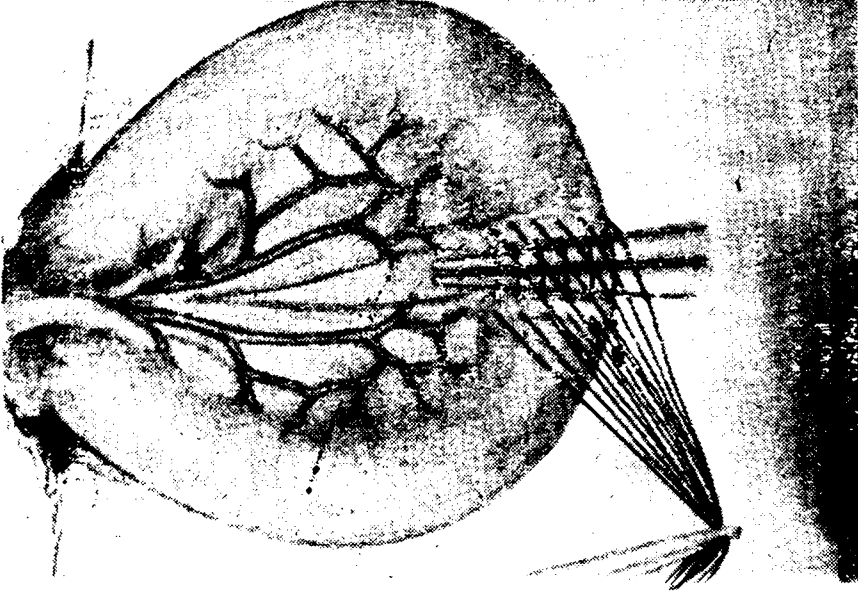
Barsak ve mesenterium'a ait damarların ligature edilişi ile barsağın penslerle tutuluşu şematize olarak görülüyor (10).

Sonra siyah makara ipliği ile alt kenardan başlayarak, barsağın bütün katlarından geçen, sürje dikiş tatbik edildi. Bununla da yetinmiyerek sero-musculaire şekilde (lembert) dikiş konarak birinci dikiş kamufle edildi (Şekil 3).

Keza mesenterium da surje dikiş ile karşı karşıya getirildi. Karın boşluğuna kristalize penicilline döküp; karın duvarı ve deri mutad olan dikişlerle dikildi (Şekil 4).

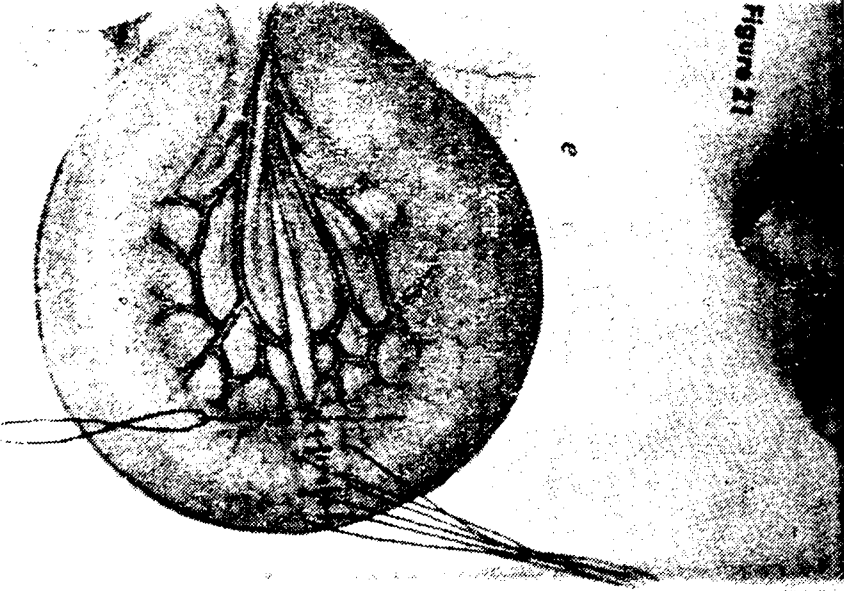
Operation devam ederken 200 cc serum Physiologique; 100 cc serum glycosee. 800.000 U. penicilline intra muscular injecte edildi. Derece 38,5 Aynı gün öğleden sonra 150 cc serum physiologique, 150 cc serum glycosée yapıldı, derece 38,4.

5-Nisan-1962 günü genel durum iyi, derece 38,2. 100 cc kadar ılık süt içirildi. 150 cc serum glycosée 800.000 U. penicilline ve I adet vit.



(Şekil. 2)

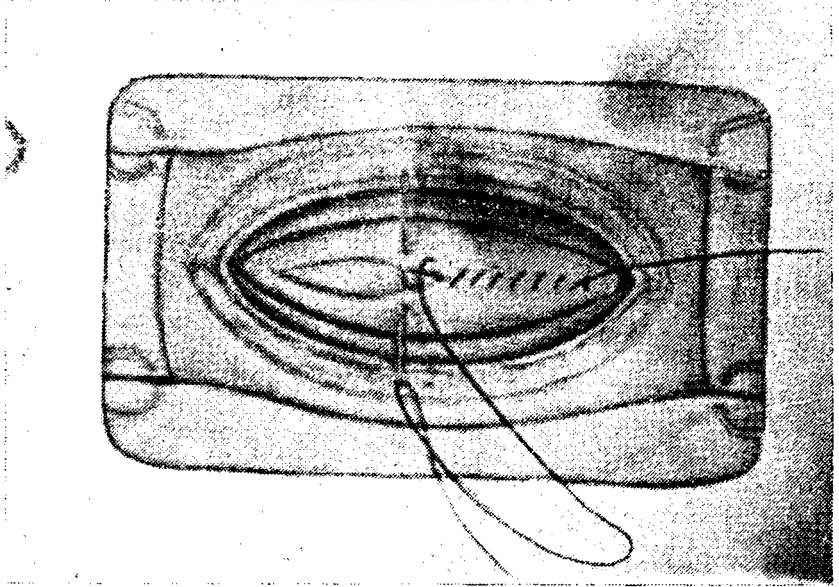
Barsak uçlarının karşı karşıya getirildiği ve separe (Lembert) dikişinin tatbik şekli görülmektedir (10)



(Şekil. 3)


Yukarıda; izah ettiğimiz bağırsak dikişleri görülmektedir. (10)

B 12 injekte edildi. Öğleye doğru içtiği sütü kusarak çıkarmak istedi. Müteakip günlerde; post operative olarak vit. B 12 ve 800.000 U. penicilline aralıksız devam edildi (Resim 5).



(Şekil. 4)

Karın boşluğunun kapatılışı görülmektedir. (10)




(Resim 5)

Vak'amızın 5 nci günü alınmış fotoğrafı.

Yaranın drenaj ve pansumanı hergün deęiştirildi, kusma bir daha görülmedi. 10 gün sonra dikişler fasılalarla alındı.

Bütün bu sađıtmaların neticesi olarak hayvan sıhhatini tamamen kazanıp 16-Nisan-1962 günü taburcu edildi (Resim 6).



(Resim. 6)

Hayvan tamamen iyilişmiş olarak görülüyor.

ÖZET

Yazımızda, bir köpek'de gördüğümüz eventration ve enterectomie olayını, uygula dığımız operation tekniğini izah ettik.

Hastamız tamamen iyileşmiş ve aynı zamanda bu güne kadar her hangi bir şikâyetle de karşılaşılmamıştır.

SUMMARY

A clinical case of eventration and enterectomie on a dog is presented and the technic of operating is explained.

The patient got over successfully and no malfunction has been reported by now.

LİTERATÜR

- 1 - Akçay Ş., (1945). *Evcil hayvanlarda özel patolojik anatomi*. Ank. Y. Z. E. Ders kitabı: 19, Hüsnü tabiat basımevi Ankara. S: 361-363
- 2- Başer, M. T. (1953) *Operation* (ders rotası), A. Ü. Vet. Fak. Öğ. Der. Yay. No. 4, Ankara 1953.
- 3- Berker, S. Z, Öktem, B. (1956), *Genel Şirurji*, A. Ü. Vet. Fak. Yay. 82. Ders kitabı: 37, Yeni desen mat. S. 51-53, 198-206
- 4- Cadiot, P. J, Ereton, F. (1924), *Medecine et Chirurgie Canines Paris*, Asselin et Houzeau, Vigot Frères Editeurs P: 312-316
- 5- Doğuer, S, Kural, Ş. (1951), *Evcil hayvanların comparativ myologie'si*. A. Ü. Vet. Fak. Yay: 7, ders kitabı: 5, A. Ü. basımevi 1951, S: 4-54
- 6- Frank, E. R. (1955) *Veterinary Surgery Burgess Publishing Company* 426 south sixth Street Minneapolis 15 Minn PP: 221-226
- 7- Hoskins, P. H; Lacroix, V. J. (1957) *Canine Surgery*, The American Veterinarian, inc. Evanston, Illinois, PP. 325-330
- 8- James, McCunn (1953), *Hobday's Surgical diseases of the dog And cat*, London, Bailliere Tindall and cox. PP. 221-230
- 9- Kirk, H. (1953), *Index of Diagnosis*, London, Bailliere Tindall and cox, London P: 656-657
- 10- Miller, M. J.: Whitehorn, M. J. (1956) *Special edition Veterinary Bulletin Lederle*. U. S. A. PP.: 44-45
- 11- Raymont, J. G. (1952) *Diseases and Surgery of the Dog*, Newyork Orange Judd Publishing Comp inc. Pany,: 194
- 12- O'Connar, J. J. (1957), *Dollar's Veterinary Surgery*, London Bailliere Tindall and cox, London PP: 667-680
- 13- Temizer, M. *Carnivor Şirurjisinde anesteji general ve Novalgin-Nem-butal kombinasyonu üzerinde çalışmalar* (1960) Baskıda
- 14- Sengir, E. (1952), *Genel Patoloji* A. Ü. Vet. Fak. Yay: 11, ders kitabı: 9. A. Ü. Basımevi S: 151-156