

**TEKTIRNAKLILARDA SIK GÖRÜLEN
PROLAPSUS ANİ VE PROLAPSUS RECTİ
VAKALARI HAKKINDA MÜŞAHADELERİMİZ**

M. Temizer*

Ö. Tekeli**

Giriş

Proplapsus Ani, Anus'un olduğu gibi dışarıya dönerek çıkması; Prolapsus recti ise, Rectum'un Anus yoluyla az veya çok bir kısmının dışarıya çıkmasıdır (4, 6).

Bu hastalıkların oluşumu; çoğunlukla bakım ve beslenme hataları yüzündendirki; yurdumuzda bu türlü vakalara sık sık rastlanmaktadır.

SEBEPLER:

Hazırlayıcı ve yapıcı sebepler olarak ikiye ayrılmaktadır.

HAZIRLAYICI SEBEPLER: Musculus sphincter ani'nin gevşek olduğu durumlar. Rectum mukozasının kas tabakasıyla olan bağlantısının zayıflığı ve ayrıca periproktal bağ dokunun dayanıklılığının azaldığı hallerde görülür (2, 4, 6).

YAPICI SEBEPLER: Devamlı ve ileri derecedeki Constipation'larda, sancı esnasında, barsak nezleleri, Proctitis, diyareler, Rectum'da bulunan yabancı cisim, tümör ve parazitlerden ileri gelen irkilteler, Rektum yoluyla ether verilmelerinde, Tympanitis, yatırılmış vaziyette Castration ve Ovariectomie'lerde Prolapsus recti ve Prolapsus ani husule gelmektedir (2, 4, 6).

SYMPTOM'LAR

Şekilleri çok değişiktir, silindirik, yuvarlak, manşet şeklinde, tırtıl kurdunu andırır görünüşte, sucukvari bir çıkıntı ile belirli ol-

* A. Ü. Vet. Fak. II. Şirurji Kürsüsü ve Kliniği Profesörü

** A. Ü. Vet. Fak. II. Şirurji Kürsüsü ve Kliniği Dr. Asistanı

maktadır. Prolapse olan kısım, çoğunluk aşağı doğru sarkık bir durumdadır, invagination'larda ise Mesenterium'un çekmesi ile yukarı doğru yönelebilir (2, 6). Yukarıya veya aşağıya dönük olan Rectum kısmının bitim kısmında bir delik bulunur.

Yeni oluşmuş Prolapsus'larda mukoza normal renginde ve bütünlüğü henüz bozulmamıştır. Fakat çok geçmeden, Sphincter ani'nin basıncı ile değişikliğe uğramaya başlar. Venöz hyperemie ile birlikte mukoza gittikçe artan ödemli bir durum alır. Sağıtılması geciken ilerlemiş durumlarda; Excoriation'lar küçük veya büyük çatlak ve bazen yırtıklar, ulcuslar mucozada irili ufaklı nekrozlar, bazanda ince barsak prolapsusları görülebilir.

Ağır vakalarda ise dışarı çıkmış olan bütün kitle mortifiye olduğu gibi hasta hayvan Peritonitis ve Septisemie sonucu ölüme gidebilir.

PROGNOZ:

Tekturnaklılarda nekadar erken sağıtılmaya başlanırsa prognoz o kadar iyidir. Prognoz; prolapsus'un tarzına, Prolapse olan kısmın az veya çokluğuna aradan geçen zamana ve sonradan şekillenen komplikasyonlara göre değişir (2, 3, 4, 5, 6).

TEDAVİ

Profilaktik olarak; Prolapsusu oluşturan bütün hastalıkları bir an evvel ortadan kaldırmalı. Ağrılı operasyonlarda ıkınmalardan doğacak zararları önlemek için kuyruğu büküp Anus üzerine kapatarak tazyik yapılmalıdır (2, 3, 6).

Küratif tedavide ise iki yol vardır, Red (Reposition) ve tesbit.

Yeni oluşmuş Prolapsus'lar kolayca red edilir ve nüksleride görülmez. Eski vakalarda ise Prolapse olan kısımlar, kaynamış soğuk sularla yıkanarak temiz hale gelmesi sağlanır. Rahat ret yapabilmek için ya Extradural anestezi yahut % 2 Pantocain ve Novocain ile mukoza tuşe edilerek anestezisi sağlanır (1, 2, 4, 6).

Sonra soğuk astrejan solüsyonlardan biri ile ıslatılmış temiz bir bezle, tümör periferden merkeze doğru muntazam tazyiklerle küçültülerek reddi sağlanır. Bazen mucoza kısmının kaymasını sağlamak için Pom. boriquée veya antibiotik bir pomat kullanılır.

Prolapse olan kısım reddedildikten sonra el sokularak Rectum'un Canalis pelvis'deki normal pozisyonunu alması sağlanmalıdır, değilse tekrar nüks ile karşı karşıya kalınır.

Sadece reddin kâfi gelmediği durumlarda, Anus kaslarından geçen bütün kesesi ağzı dikişi ile rectum içerde tesbit edilmiş olur. Dikiş bitince iplik, dışkının rahatlıkla çıkmasına mani olmayacak bir tarzda ve alt tarafta fiyonk şeklinde düğümlenir (2, 3, 4, 5, 6).

Şayet Rectumun reddi mümkün olmaz yahut geniş yırtılma ve nekrozlar varsa son çare olarak Prolabe olan kısım ampute edilir (2, 3, 4, 5, 6).

Bizim bütün vak'alarda başarılı olduğumuz ve öğütleyebileceğimiz usul ise şöyledir. Nekroze olmuş mucoza kısımlarının reddenden sonra hiç bir komplikasyona sebep olmamalarını gaye edinir. Önce ılık su ile, Rectumun içerde kalan kısmında biriken gaita lavmanla boşaltılır ve tümör kısmı kaynamış soğuk su ile yıkanarak temizlenir. Sonra ise tek veya iki elle tedavisi geciken Prolapse olmuş Anus ve rectum mucozası kavranarak geriye doğru muntazam tazyiklerle sıyrma ve sıkma hareketleri yapılarak şekillenmiş olan nekroz parçaları uzaklaştırılır. Bu anda husule gelebilecek hafif mucoza kanamaları ise önemli değildir. Nekrotik kısımları uzaklaştırılan ve bu arada hacmi küçülen tümör kendiliğinden içeri girerek reddedilecektir. Bir veya iki defaya mahsus olmak üzere; reddenden sonra 1%0 lik potasyum permanganat solusyonuyla lavajlar uygulanmıştır.

Materyal ve Metot

Çalışmamız 1966-1967 yılları arasında A. Ü. Vet. Fak. II. Şi-rurji Kürsüsü Kliniğine tedavi için getirilen 7 at ve bir merkep üzerinde yapılmıştır.

Daha önce tavsiyesinde bulunduğumuz sağıtma usulüyle reddi yapılan hastalar; hayvan sahiplerine 1,5-2 saat bekletildikten sonra verildi ve tekrar kontrole getirmeleri tenbih edildi. Ayrıca üç dört gün hasta hayvanları barbütajlarla beslemeleri öğütlendi. Bütün hastaların kontrollerinde ise; yeniden nüks'leri ve hiç bir komplikasyonla karşılaşmadı.

Vak'a I

20-1-1966 tarihinde; 44 protokol numaralı 6 yaşında yerli demiri kır at tedavi için Kliniğimize getirildi. Aldığımız anamnezde; iki gün evvel sancı sonucunda orta derecede rectumun Problabe olduğunu öğrendik. Ayrıca hayvan sahibi reddedebilmek için bir çul parçasıyla şiddetle tazyik ederek bir kaç yerinden mukozada derin olmayan küçük yırtık ve sıyrıklara sebep olmuş. Muayenemizde bundan başka Prolapse olan Rectum kısmının, hayvan yatıp kalk-

tıkça toz toprak, saman parçaları ve dışkı bulaşıklarıyla kirlendiği görüldü. Üç dört yerde orta büyüklükte nekroz odakları tesbit edildi.

Hayvan travaya alınarak ılık su ile bolca lavman yapıldı. Kaynamış soğuk sularla Problapse olan Rectum kısmı tamamen yıkanıp temizlendi. Yıkanıp, % 0 1 süblümce solusyonundan geçirilen elle tümör kavrandı ve sağ elin baş parmağı ile biraz büyük olan nekroza uğramış mukoza kısımları yavaş yavaş ayrılarak uzaklaştırıldı. Sonra her iki elin yardımıyla kontrollu bir vaziyette tümör kaidesinden uca doğru muntazam tazyiklerle sıyrıldı. Bunun sonucu küçük nekroz adacıkları ayrılmış ve tabiatı bozulmuş mucoza kısımları uzaklaştırılarak küçülen tümör hafif itmelerle kolayca ret edildi. İrigatör'e konan % 0 1 lik Potasyum Permanganat ile lavaj yapıldı. Hasta hayvan 1,5-2 saat klinikte bekletildi; 2-3 gün kepek çorbasından başka birşey verilmemesi ve tekrar kontrole getirmesi tenbih edilerek gönderildi. Sonraki kontrolde ise nüks görülmedi.

VAK'A II

11-III-1966 tarihinde 336 protokol numaralı 9 yaşında yerli doru at tedavi için kliniğimize getirildi. Alınan anamnez ve yapılan klinik muayene sonunda; ileri derecede kaşktik olan enteritis'li doru atta üç gün evvel şekillenmiş oldukça hacmi geniş nekroz odakları olan Prolapsus recti görüldü. Tümör oldukça kirli ve çoğu yerlerine saman parçaları yapışmış bir vaziyette idi. Önce ılık sularla bunlar ıslatılarak ayrıldı sonra ılık suyla lavman yapıldı. Tekrar tümör kaynamış soğuk suyla iyice yıkanarak temizlendi. Bilinen usulle yine Problabe olan Rectum reddedildi. 2 saat sonra sulu gıda verilmek şartıyla tekrar kontrole getirilmek üzere gönderildi. İkinci kontrolde nüks görülmedi.

VAK'A III

30-6-1966 tarihinde 1085 protokol numaralı 7 yaşında al at tedavisi için kliniğimize getirildi. Hayvan sahibinin ifadesine göre 2 gün önce gecceyin Problapsus Recti olmuş ve sebebini bilmiyorlarmış. Reddetmek için zeytin yağına batırılmış bezlerle epeyce uğraşmış ve mucosada oldukça hırpalanmış bir vaziyette idi. Tümör genellikle daha koyu bir renk almış ve hafif kokuda gelmekte idi. Derhal yıkanıp temizlendi, lavmanı yapıldı ve dikkat ederek bilinen usulle reddi sağlandı. Yalnız mucoza tahrip edildiği için iki defa % 0 1 lik Potasyum permanganat solüsyonuyla lavajı yapıldı. Tekrar kontrolde nüks görülmedi.

VAK'A IV

29-7-1966 tarihinde 1253 protokol numaralı 6 yaşında yerli boz merkep tedavi için kliniğimize getirildi. Uzun zamandır konstipe olan merkepte üç gün evvel Prolapsus Recti oluşmuş. Hayvan sahibi zeytin yağına batırılmış bezle ret için bir hayli uğraşmış, fakat muvaffak olamamış. Çeşitli yerleri nekroza uğramış ve çok kirli olan mucoza yıkanarak temizlendi. Lâvman yapılarak tek elle tümör, kaideden uca doğru sıyrılarak nekroze kısımlar uzaklaştırıldı. Sonunda Prolapse olan rectum kısmı kendiliğinden içeriye girdi. Gıda şekli bunada sağlık verildi. Kontrolünde ise nüks görülmedi.

VAK'A V

3-11-1966 tarihinde 1465 protokol numaralı 8 yaşında yerli doru at tedavi için kliniğimize getirildi. İki gün evvel şekillenen Prolapsus Ani'yi reddedebilmek için hayvan sahibi uygun olmayan şekilleri deneyerek mukozayı hayli zedelemiş. Lâvmandan sonra, tümör'ün dezenfeksiyonu sağlandı. Nekroza uğramış kısımlar uzaklaştırılarak Prolapsus ani red edildi. Kontrolde ise nüks görülmedi.

VAK'A VI

19- - 1967 tarihinde, 1996 protokol numaralı 5 yaşında yerli doru at tedavi için kliniğimize Polatlıdan getirildi. Uzun zamandır. enteritis ve diareli olan at üç gün evvel şiddetli ıkmalar sonucu Prolapsus recti şekillenmiş. Orada yapılan müdahaleler sonuç vermeyince kamyonla kliniğimize getirildi. Gerek oradaki çabalar ve gerekse hayvanın yatıp kalkmaları esnasında tümör mukozası çok kirli, yer yer kanamalar husule gelmişti. Bu hastayada aynı işlemler uygulanarak reddi sağlandı. Hasta iki gün kliniğimizde alıkonarak hem kontrolü yapıldı hemde % 0 1 Potasyum permanganat solüsyonu ile lavaj yapıldı. Bu arada enteritis ve diare'nin tedavisine başlandı. Hasta hayvan bir hafta sonra şifa ile taburcu edildi.

VAK'A VII

10-6-1967 tarihinde 553 protokol numaralı 7 yaşında yerli demiri kır at tedavi için kliniğimize getirildi. İleri derecede konstipe olan hayvanda bir gün evvel Prolapsus Ani şekilleniyor. Hayvan sahibinin yaptığı basit müdahaleler sonuç vermiyor. Daha evvelde Prolabe olan hastanın, Rectum içerisinde sıkışıp kalan gaita yumakları lâvmanla ve biraz el yardımıyla boşaltıldı. Prolabe olan Anus'un dezenfeksiyon'u yapılarak tek elin yardımıyla bilinen usulle reddi sağlandı. Konstipasyon'u giderici ilaçların yanı sıra gıdası düzenlendi. Kontrolü için geldiğinde nüks görülmedi.

VAK'A VIII

31-8-1967 tarihinde 860 protokol numaralı 9 yaşında yerli doru at tedavisi için kliniğimize getirildi. Şiddetli bir sancı sonucu şekillenen Prolapsus recti vak'ası bize ancak dördüncü günü getirildi. Tümör'ün hacmi iyiden iyiye fazlalaşmış, mukozanın rengi bir hayli koyu ve geniş nekroz odakları mevcuttu. İlk anda sancı semptomunu ortadan kaldırmak için 30 ml. % 50 lik Novalgin'den damar içi enjekte edildi. Lâvmandan sonra, bilinen yolla Prolapsus Recti reddedildi. Kontrolde nüks görülmediği gibi, sancı tedavisi takip olundu.

Sonuç

Kliniğimizde yeni uygulanmasına başladığımız bu tedavi metoduyla 7 at ve I merkepte çok iyi neticeler aldık. Bu usulle tedavisi yapılan vak'aların 2. Prolapsus ani ve 6. Prolapsus recti idi. Sonraki bütün kontrollerimizde ise hiç bir nüks olayı ile karşılaşmadık.

Tartışma

Gerek Prolapsus ani ve gerekse Prolapsus recti'nin öğütlediğimiz metotla sağıtılmalarından iyi sonuçlar aldık. Yaptığımız tedaviyi tamamlamak için Rectum'un tesbiti gibi ikinci bir müdahaleye ihtiyaç kalmadı. Dolayısıyla M. sphincter ani'ye dikiş konmadığı için az dahi olsa zedelenmesi önlenmiş oldu. İlerlemiş Prolapsus vak'alarında görülen mucosadaki nekrotik kısımların parmakla dikkatlice ve yavaş yavaş ayrılması yabancı cisim tesiriyle ilerde doğabilecek komplikasyonları önlemek bakımından çok faydalı olmaktadır.

Nekrotik dokular ayrılırken; bir elle veya iki elle geriye doğru yapılan sıyrımlar esnasında ödem kaybolmakta ve dolayısıyla red çok çabuk husule gelmektedir. Zaten bu sıyırma hareketleri esnasında duyduğu hafif ağrılardan dolayı hayvan ıkınma fiilini bırakmakta dolayısıyla kolay husule gelen reddin sonra nüks görülmemektedir.

Özet

Kliniğimize tedavi için gelen 6 Prolapsus recti ve 2 Prolapsus ani vak'alarında yeni uyguladığımız tedavi yoluyla tam olumlu sonuç aldık. Buna göre; tümör mucozasında şekillenen nekrotik fuayyeleri uzaklaştırırken, elle yapılan geriye doğru sıyrımlar sonunda

Prolapsus recti'deki oluşmuş olan ödem küçüldüğünden red kolaylıkla husule gelmektedir.

Ayrıca sonraki kontrollarda hiç bir nüks vak'asıyla karşılaşmadı.

Summary

Observations about the prolapsus ani and recti, which is commonly seen, in horses and dankeys

We have taken exactly good results on the treatment of six prolapsus recti and two prolapsus ani cases, applying our new treatment manner. According to this: While taking out the mucosal necrotic patches by hand manipulations which is done to the backward position, hence the oedema of the prolapsus shrinks, and rejection becomes by itself.

We have not met any relapse in our controls.

Literatür

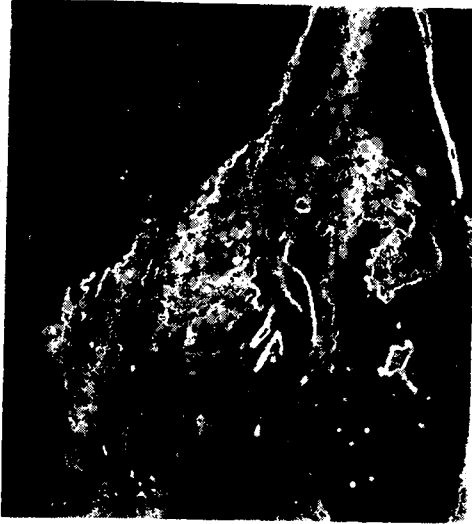- 1 - **Artun, B. S.** (1964): *Evcil Hayvanlarda Operasyon Bilgisi* (Ders kitabı), A. Ü. Vet. Fak. Yay. A. Ü. Basımevi, 324-342.
- 2 - **Başer, T.** (1955): *Operasyon Bilgisi*, Cilt III, A. Ü. Vet. Fak. Öğ. Yay., 132-133.
- 3 - **Berge, E. ve Müller, H.** (1965): *Lehrbuch der Speziellen Chirurgie für Tierärzte und Studierende*, Ferdinand Enke Verlag Stuttgart, 235-255.
- 4 - **Berge, E. ve Westhues, M.** (1956): *Tierärztliche Operationslehre*, Paul Parey in Berlin und Hamburg, 212-214.
- 5 - **O'Conner, J. J.** (1950): *Dollar's Veterinary Surgery*, Fourth Edition, Alexander Eger Inc. Chicago, 699-707.
- 6 - **Öktem, B.** (1964): *Özel Şirurji* (Göğüs ve Karın Hastalıkları ders kitabı), A. Ü. Vet. Fak. Yay., A. Ü. Basımevi, 103-108.

Yazı "Dergi Yazı Kuruluna" 6.2. 1968 günü gelmiştir.

Vak'a : 4 (Case: 4)
Prot.: 1253 (Port.: 1253)
Prolapsus Recti
(Prolapse of the Rectum)



Tedaviden önce
(Before treatment)

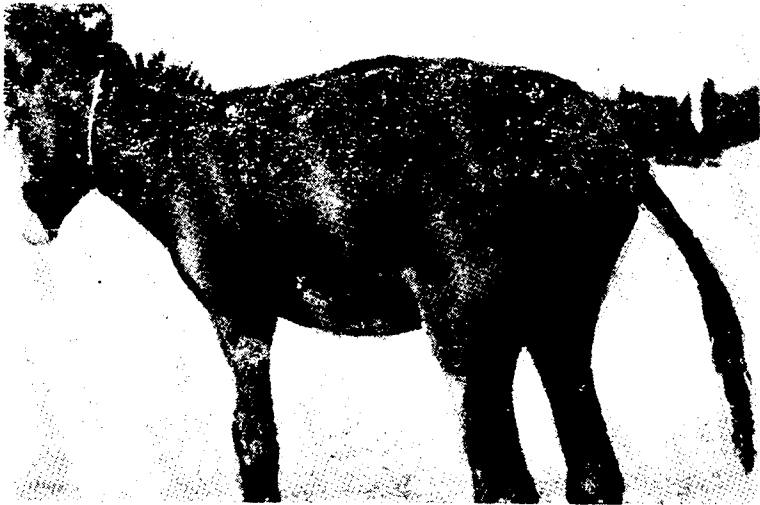


Tedaviden sonra
(After treatment)

Vak'a : 6 (Case 6)
Prot.: 1996 (Port.: 1996)
Prolapsus Recti
Prolapse of the Rectum)



Tedaviden önce
(Before treatment)



Tedaviden sonra
(After treatment)