

Ank. Ü. Veteriner Fakültesi Umumi ve Tecrübi Patoloji Kürsüsü  
Prof. Dr. Satı Baran

Ank. Ü. Veteriner Fakültesi Doğum ve Jinekoloji Kürsüsü  
Prof. Dr. Hüseyin Erk

## ANKARA'DA 1968-1972 YILLARI ARASINDA İNCELENEN KEDİ VE KÖPEKLERİN PRİMER MEME TÜMÖRLERİ

Cemalettin Köküslü\*

Celalettin Akkayan\*\*

### The Primary mammary tumors of the cats and dogs examined between the years 1968 and 1972 in Ankara

**Summary:** The primary mammary tumors of three cats and eleven dogs were clinically and microscopically examined between the years 1968 and 1972 in Ankara. Eighteen primary mammary tumors were found in these small animals. Among these tumors, three ductal carcinomas, two benign mixed tumors, one lipoma, five adenocarcinomas, three malignant mixed tumors, three comedocarcinomas and one myxoma were histologically seen.

**Özet:** 1968-1972 yılları arasında 11 köpek ve 3 kediye ait 18 primer meme tümörü klinik ve mikroskopik olarak incelenmiştir. On sekiz primer meme tümörü içerisinde üç duktal karsinom, iki benign mikst tümör, bir lipom, beş adenokarsinom, üç malign mikst tümör, üç komedokarsinom ve bir miksom tipi saptanmıştır. Kedi ve köpeklerde meme tümörlerinin metastazları arasında gördüğümüz bir köpeğe ait sidik kesesindeki duktal karsinom metastazı ilginç bulunmuştur.

Olaylarımızın tedavi ve sonuçları bildirilmiştir.

Tartışması yapılan tümörlerin bulguları resimlerle gösterilmiştir.

### Giriş

İnsanlarda akciğer, mide, kalın barsak ve uterus kanserlerinin sık sık gözlenmesine karşılık, kedi ve köpeklerde deri ve dışı genital sistem tümörleri diğer organlardaki tümörlere oranla en ön sırayı almaktadır<sup>3,5,6,17,18,19</sup>. Dışı genital sistem tümörleri içerisinde de köpeklerde en yüksek oranda rastlanan tümörler, meme tümörleridir<sup>5,6,19</sup>.

\* Umumi ve Tecrübi Patoloji Kürsüsü Doçenti.

\*\* Doğum ve Jinekoloji Kürsüsü Doçenti.

Cotchin<sup>5</sup> köpeklerin çeşitli organlarında gelişen 1211 tümör olayı içerisinde 269 (% 22.2) adet genital sistem tümörü ve dişi genital sisteminde gelişenler arasında da 209 (% 77.7) adet meme tümörü saptamıştır. Aynı araştırmacı bir başka çalışmasında<sup>6</sup> 4187 köpek tümörü incelemiş ve bunların 1086 (% 25.9) adedinin dişi genital sistemine ve bunların da 895 (% 82.4) inin meme dokusuna ait olduğunu tesbit etmiştir.

Kronberger<sup>11</sup> 2002 köpek tümöründen 707 (% 35.31) sinin, 67 kedi tümöründen 27 (% 40.3) sinin memelerde oluştuğunu bildirmiştir.

Überreiter<sup>22</sup> 4235 köpek tümöründen 1960 (% 35.5) adedinin, Lagneau<sup>13</sup> da 6885 dişi köpek genital organ hastalığından 1569 (% 22.8) adedinin memeye ait olduğunu saptamıştır.

Bloom<sup>3</sup> kedilerde, deri dışında primer tümörlerin en sık oluştuğu organın meme olduğunu bildirmiştir.

Meme tümörlerinin insan ve kedi ile köpeklerde oluşmaları arasında, klasifikasyon yönünden büyük bir benzerlik vardır. Ancak bunların insan ve adı geçen küçük hayvanlardaki rastlanma oranları arasında farklılıklar görülür<sup>1,3,14,16</sup>.

Kedi ve köpeklerde meme tümörlerine en çok 6-19 yaşları arasında rastlanır<sup>6,9,14,15,16,20</sup>.

Erkek köpeklerde de meme tümörlerinin gelişebildiğini bildiren yayınlar<sup>9,10,15</sup> vardır.

Moulton ve arkadaşları<sup>15</sup> köpek meme tümörleri üzerinde yaptıkları bir çalışmada 1366 meme tümörü içerisinde erkek köpeklere ait 29 (% 2) meme tümörü bulduklarını bildirmişlerdir. Jabara<sup>10</sup>, bir erkek köpekte memenin papiller kistadeno-karsinomuna, diğer bir erkek köpekte de hem malign mikst tümöre ve hem de benign mikst tümöre rastlamıştır.

Yurdumuzda yapılmış kedi ve köpek meme tümörlerini içerisine alan yayınlar<sup>2,7,17,18,19</sup> olmakla beraber bunların sayısı, tümör konusunun önemi dikkate alınınca yine de azdır. Ayrıca incelediğimiz yerli yayınlar arasında konuyu klinik olarak ele alanına da rastlanmamıştır. Çalışmamız bu yönden faydalı olur ümidiyle yapılmıştır.

### Materyal ve Metod

Fakültemiz Doğum ve Jinekoloji Kliniğine 1968-1972 yılları arasında getirilen meme tümürlü 11 köpek ve 3 kediden elde edilen

materyaller, Umumi ve Tecrübi Patoloji Kürsüsü'nde makro ve mikromorfolojik olarak incelenmiştir. Meme tümörleri, otopsi yapılan üç köpekten ve operasyon uygulanan kedi ile köpeklerden elde edilmiştir (Cetvel I.). Operasyon materyali içerisinde gönderilen lenf yumruları ile otopsi yapmak imkânını bulduğumuz olaylarımızda diğer bütün organlar da patolojik yönden incelenmiştir. Tümöral materyaller patoloji lâboratuvarında bilinen metodlarla tesbit edilmiş, parafine yatırılmış ve kesitleri yapıldıktan sonra H. E. ile boyanmıştır.

Operasyonlar lokal ve bazı durumlarda genel anestezi altında Berge-Westhues Metoduna<sup>8</sup> göre yapılmıştır.

### Bulgular

Kliniğimize meme tümörü şikâyetiyle gelen köpek ve kedilerin ırkı, yaşı, tümörün oluştuğu meme ve büyüklüğü ile histolojik diognostiği ve metastazları cetvel 1'de gösterilmiştir.

Birinci ve dördüncü sıra no. da bildirilen köpek, meme tümörü ameliyatı geçirdikten sekiz ay sonra yeniden tümör şekillendiğinden ikinci bir operasyon geçirmiş ve son operasyonu takiben köpekte zayıflama ve öksürük ortaya çıkmıştır. Köpeğin ikinci operasyondan üç ay sonra öldüğü öğrenilmiştir. Bu köpeğin birinci operasyon materyalinde memede *solid duktal karsinom*, ikinci operasyon materyalinde ise *solid adenokarsinom* saptanmıştır.

Üçüncü ve yedinci sırada yer alan siyah poodle köpeğe, memelerindeki tümörler ekstirpe edildikten iki yıl sonra tümör yeniden şekillendiğinden ikinci bir operasyon uygulanmıştır. Bundan bir yıl sonra inguinal memelerde ceviz büyüklüğünde tümörler şekillenmiş, hayvanda kaşeksi ve tennefüs güçlüğü ortaya çıkmıştır. Röntgenle akciğerlerde tümöral gölge tesbit edilince sahibinin isteği üzerine uyutulmuş olup, sahibi müsaade etmediğinden otopsi yapılamamıştır. Bu olayın birinci operasyon materyalinde histolojik olarak *lipom* ve *adenokarsinom*, ikinci operasyon materyalinde ise *benign mikst tümör* tesbit edilmiştir (Resim 5, 6).

Beş (Resim 1), onbir, oniki ve ondördüncü (Resim 3) sıralardaki köpeklerin memelerinden ekstirpe edilen tümörler histolojik yönden sırasıyla *solid adenokarsinom*, *malign mikst tümör*, *malign mikst tümör* ve *komedokarsinom* (inguinal lenf nodülünde metastaz), *malign mikst tümör* olarak tesbit edilmiştir.

CETVEL 1.

Ankara'da 1968-1972 Yılları Arasında İncelenen, Kedi ve Köpeklerin Primer Meme Tümörleri.

Operasyon materyali veya otopsi No:	HAYVANIN			TÜMÖRÜN			
	Nev'i	Irkı	Yaşı	Oluştığı Meme	Büyüklüğü cm.	Histolojik diğnos-tığı	Metastazları
1-235/68 Op.Mat. *	Köpek	Y.Siyah	12	Sol 1.abd.	(8x6x10)	Solid duktal Karsinom	
2-242/68 "	Köpek	Y.Kurt	11	Sağ İng.	(16x9x8)	Mikst Tümör (benign)	
3-1/69 "**	Köpek	Pudel Siyah	12	Sağ 2.abd.	(7x6) (2x2)	Lipom + Adeno karsinom	
4-2/69 " *	Köpek	Y.Siyah	13	Sol 1.abd.	(10x8) (6x3) (2x2)	Solid Adenokarsinom	
5-12/70 "	Köpek	Puanter alaca	7	Sağ İng.	(15x10x10)	Solid Adenokarsinom	
6-14/70 "	Kedi	Y.Siyah	9	Sağ 2.abd. Sol İng. 2. abd.	(2x2) (2x3x5) (2x3)	Adenokarsinom	
7-20/71 "**	Köpek	Pudel Siyah	14	Sağ 2.abd.	(8x4)	Mikst Tümör (benign)	
8-21/71 Ot.	Köpek	Y.Alaca	11	Sol İng. Sağ 1.tho.	(6x4) (10x8)	Papiller Adenokarsinom + Metaplazi (Çok katlı yassı epitel)	Bifurkasyon lenf nod. + Aksillar lenf nod.
9-25/71 Ot.	Köpek	Puanter	14	Sol İng.	(6x4)	Duktal Karsinom	Subiliak lenf nod. + Bifurkasyon lenf nod. + Sidik kesesi. Inguinal lenf nod.
10-4/72 Op. Mat.	Kedi	Yerli	12	Sol 2.abd.	(2x2)	Duktal Karsinom	
11-13/72 "	Köpek	Terrier	7	Sol 2.abd.	(5x4)	Mikst Tümör (Malign)	
12-22/72 "	Köpek	Çoban Beyaz	6	Sağ 1.abd. Sağ 2.abd.	(13x11x8) (7x6.5x4)	Mikst Tümör (maling) + Komedokarsinom	Inguinal lenf nod.
13-23/72 "	Köpek	Boxer Sarı	11	Sol İng.	(9x6.5x4)	Miksom	
14-95/72 "	Köpek	Y.Fino Beyaz	12	Sol İng.	(7x7x5)	Mikst Tümör (Malign)	
15-133/72 Ot.	Köpek	Terrier Beyaz	18	Sağ 1.tho,Sağ 1,2 abd.Sağ İng.,sol ing.	(2x3, 2x4) (2x5) (5x5, 5x5)	Komedokarsinom	Akciğer
16-147/72 Op.Mat.	Kedi	Y.Alaca	9	Sol İng.	(2.5x2.5x2)	Komedokarsinom	Meme lenf nod.

\* Değişik tarihlerde gelen aynı köpeği ait.

\*\* " " " " " " " "

Altı (Resim 2), on ve onaltıncı (Resim 4) sıradaki kedilerden ekstirpe edilen tümörlerde histolojik olarak sırasıyla *adenokarsinom*, *duktal karsinom* (inguinal lenf nodülünde metastaz) *komedokarsinom* (meme lenf nodülünde metastaz) seçilmiştir. Altıncı sıradaki kedinin operasyondan 6 ay sonra tümörün nüksü ve kaşeksi sonu, onuncu sıradakinin operasyondan 5 ay sonra kaşeksi sonu öldükleri öğrenilmiştir.

Köpeklerden üçü (sıra no. 8, 9, 15) kaşektik ve genel durumları bozuk olduğu için, sahiplerinin istekleri üzerine uyutulmuşlardır. Bunlardan birinde (no. 9) klinik olarak işeme zorluğu da dikkati çekiyordu, nitekim bu olayın histolojik incelemesinde memede *duktal karsinom* ve bu tümörün subiliak, bifurkasyon lenf nodülleriyle sidik kesesinde metastazlarına rastlanmıştır (Resim 10, 11, 12). Sekiz sıra no.lu olayın histolojik yoklamasında *papiller adenokarsinom* ile bir boşaltıcı meme kanalında *çok katlı yassı epitel metaplazisi* ve bifurkasyon lenf nodülüyle aksiller lenf nodülünde metastazlar görülmüştür (Resim 7, 8, 9). Onbeş sıra no.lu olayda ise beş memede de *komedokarsinom* saptanmış ve akciğerlerde bu tümörün metastazları tesbit edilmiştir.

İkinci ve onüçüncü sıradaki köpeklerde klinik olarak teşhis ve ekstirpe edilen tümörler ilkinde *benign mikst tümör*, diğerinde ise *miksom* olarak saptanmıştır.

### Tartışma

Ankara'da 1968-1972 yılları arasında incelenen kedi ve köpeklerin primer meme tümörleri içerisinde 3 *duktal karsinom* (biri *solid duktal karsinom*), 2 *benign mikst tümör*, 1 *lipom*, 5 *adenokarsinom* (ikisi *solid adenokarsinom*, biri *papiller adenokarsinom*), 3 *malign mikst tümör*, 3 *komedokarsinom* ve 1 *miksom* tesbit edilmiştir (Cetvel 1). Bu duruma göre 18 benign ve malign tümöre rastlanmıştır. Olaylarımız içerisinde 235/68 ile 2/69 ve 1/69 ile 20/71 numaraların değişik tarihlerde getirilen aynı köpeklere ait olması ve 1/69 numaralı köpekte *lipom* ve *adenokarsinomun*, 22/72 numaralı köpekte de *malign mikst tümör* ve *komedokarsinomun*, birlikte, aynı köpeklerin memelerinde oluşmaları; tesbit ettiğimiz 18 tümör olayının aslında 11 köpek ve 3 kediye ait olduğunu göstermektedir (Cetvel 1).

Olaylarımız arasında tesbit ettiğimiz 3 *duktal karsinom*, 2 *benign mikst tümör* ve 3 *malign mikst tümör* ile 5 *adenokarsinoma* kedi ve köpeklerde oldukça yüksek oranlarda rastlanmakta<sup>3,9,14,15,17</sup> buna karşılık iki köpekte birer tane olarak gördüğümüz *lipom* ve *miksom*

ile iki köpekte ve bir kedide tesbit ettiğimiz üç *komedokarsinom* ise, bu canlılarda çok seyrek olarak görülmektedir<sup>2,3,14</sup>. *Komedokarsinomla* ilgili daha önceki yayınıımızda<sup>2</sup> bu noktaya değinilmiştir.

1/69 ve 22/72 numaralı köpeklerde iki ayrı memede ve ayrı özelliklerde tümörlerin gelişmesi, Misdorp<sup>14</sup> ve Willis<sup>25</sup> in de bildirdiği gibi görülebilen bir durumdur. Olaylarımız arasında tesbit ettiğimiz bifurkasyon (21/71, 25/71), aksiller (21/71), subiliak (25/71), inguinal (4/72, 22/72), meme (147/72) lenf yumrularındaki ve akciğerlerdeki (133/72) metastazlara sık olarak rastlanmaktadır<sup>2,9,12,14</sup>. Ancak bir köpekte (25/71) lenf yumrularının yanı sıra sidik kesesinde de *duktal karsinom* metastazı, oldukça az görüldüğünden ilginç bulunmuştur. Nitekim, Misdorp<sup>14</sup> ve Jabara<sup>9</sup> tarafından köpeklerdeki meme kanserlerinin metastazlarını gösteren ve değişik tarihleri içerisine alan listelerde bildirilen birçok araştırmacıların yaptığı çalışmalarda, meme kanserlerinin değişik organlardaki metastazlarının belirtilmesine rağmen, bu çalışmalardan ve 77 meme kanserine ait ancak bir tanesinde 3 adet sidik kesesi metastazının bulunması dikkati çekmiştir.

Beş yılda rastladığımız kedi ve köpek meme tümörlerinin hepsinin de dişilerde oluştuğu görülmüştür.

Olaylarımıza ait kedi ve köpeklerin yaşları 6-18 arasındadır. Bu yaş sınırları birçok yazarların<sup>6,9,14,15,16,20,21,23</sup> bildirdiği ve meme tümörlerinin geliştiği ortalama olarak kabul edilen 6-19 yaşları arasında bulunmaktadır.

Köpek meme tümörlerinin şekil ve büyüklüklerinin çok değişik olduğu, örneğin birkaç milimetreden çocuk başı büyüklüğüne kadar ulaşanları bildirilmiştir<sup>13,21</sup>. Olaylarımızda iri bir fındıktan 650 gr ağırlığa kadar (Resim 1) olan farklı büyüklükte tümörlere raslanmıştır. Klinik muayenede, tümörün gelişme sürati, sınırları, ülserleşme bulunup bulunmadığı dikkate alınarak benign veya malign oluşundan şüphe edilir, kesin teşhis ancak histolojik yoklama ile konulur<sup>8,13,21,23</sup>. Olaylarımızda klinik bulgular göz önünde tutularak benign veya malign tümörden şüphe edilmiş, kesin teşhis histolojik muayene ile konulmuştur. Örneğin ikinci sıradaki köpekte yalnızca tümör, on-üçüncü sıradakinde benign, diğer olaylarda malign meme tümörü klinik teşhisi konmuş sonra histolojik yoklama yapıp kesin sonuç alınmıştır (Cetvel 1). Klinik bulgular benign ve malign tümörlerin teşhisinde yaklaşık olarak bir ön fikir verebilmektedir<sup>13,21,23</sup>.

Gebe kalmamanın ve seksüel siklus bozukluklarının özellikle hayali gebeliğin tümör şekillenmesini arttırdığı, gebeliğin ise tümör-

leri önleyici etki yaptığı bildirilmiştir<sup>4,13,23</sup>. Olaylarımızda bu hususları etraflı olarak inceleyebilmek için yeterli anamnez alınamamıştır. Ancak onuncu sıradaki kedide tümör teşekkülünden önce ovariektomi operasyonu yapıldığı, onaltıncı sıradakinin ise hiç yavru lamamış olduğu tesbit edilmiştir. Hiç yavru yapmamış olma meme tümörünü stimüle edici bir faktör olabilmesine rağmen, ovariektomi, hiperfollikülinizmi ortadan kaldıracığından inhibe edici olarak etkillemeliydi<sup>13,21</sup>, oysa ovariektomiye rağmen memede tümör oluşmuştur.

Köpek ve kedilerde travmaların meme tümörlerinin şekillenmesinde önemli rol oynadığı ve bu nedenle en çok travmaya maruz kalan abdominal ve inguinal memelerde tümörlerin fazla görüldüğü kabul edilmektedir<sup>8,13,21</sup>. İkisi dışında diğer bütün olaylarımızda meme tümörleri inguinal ve abdominal memelerde görülmüştür. Torakal memelerde tümörün ortaya çıktığı olaylarda, inguinal ve abdominal memelerde de tümör bulunuyordu (Cetvel 1.).

Meme tümör tedavisinde en seçkin metod operasyondur<sup>8,13,23,24</sup>. Operasyondan sonra ışın tedavisi, kemoterapi, hormon tedavisinin iyileşmeyi kolaylaştırdığı bildirilmiştir<sup>13,23,24</sup>. Olaylarımızda tedavi yalnız operasyonla yapılmıştır. Operasyondan sonra 11, 13, 14. sıralardaki köpeklerle 16. sıradaki kedi halen yaşamaktadır. Ancak bunların operasyonları üzerinden henüz uzun süre geçmemiştir. Operasyonu takiben yalnız bir köpek üç yıl yaşayabilmiş (sıra no. 3), diğerleri en erken ameliyatı takip eden birinci ayda (sıra no. 12) olmak üzere hepsi de ölmüşler veya uyutulmuşlardır. Hepsinde de ileri derecede kaşeksi görülmüş veya sahiplerinden kaşektik hale geldikleri öğrenilmiştir. Überreiter<sup>23</sup> üçüncü yıla kadar nüks ve metastazların çok görüldüğünü, ancak üç yıldan sonra tam bir iyileşmenin mümkün olabildiğini ortaya koymuştur. Malign meme tümörlü olaylarımızda operasyonla tedaviden tam bir iyileşme elde edilememiştir.

Beş yıl içerisinde kedi ve köpeklerde rastladığımız primer meme tümör olaylarının sayıca az oluşu, Pamukçu ve Ertürk<sup>19</sup> ün de bildirdiği gibi, bu hayvanların belediyelerce erken yaşlarda öldürülmelerine ve halkımızın özellikle köpeklere ilgisizliğine bağlanabilir.

### Literatür

- 1- **Anderson, W. A. D.** (1971): *Pathology, the C-V. Mosby Company, St. Louis, 1595-1598.*
- 2- **Baran, S., Köküslu, C.** (1972): *Bir köpekte gelişen memenin fibroplastik hastalığı, infiltre mikst tümör ve komedokarsinom, Ank. Ü. Vet. Fak. Der. 19, 419-426.*

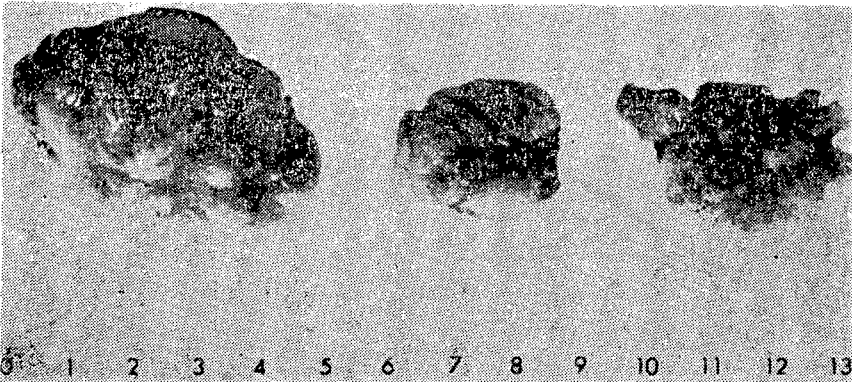
- 3- **Bloom, F.** (1954): *Pathology of the dog and cat*, American Veterinary Publications, Inc-Evanston, Illinois, pp. 416-446.
- 4- **Brodey, R. S., Fidler, I. J., Hawson, A. E.** (1966): *The relationship of estrous irregularity, pseudopregnancy and pregnancy to the development of canine mammary neoplasms*, J. Am. Vet. Med. Ass. **149**, 1047.
- 5- **Cotchin, E.** (1951): *Neoplasms in small animals*, Vet. Rec. **63**, 67-72.
- 6- **Cotchin, E.** (1959): *Some tumors of dogs and cats of comparative veterinary and human interest*, Vet. Rec. **71**, 1040-1054.
- 7- **Ertürk, E., Tanzer, F., Bulucu, M.** (1971): *Patolojik Anatomi Kürsüsünde 1964-1970 yılları arasında incelenen köpek ve kedi tümörleri*, Ank. Ü. Vet. Fak. Der. **18**, 383-386.
- 8- **Heidrich, H. J., Renk, W.** (1963): *Krankheiten der Milchdrüse bei Haustieren*, Verlag Paul Parey Berlin und Hamburg, pp. 422-434.
- 9- **Jabara, A. G.** (1960): *Canine mammary carcinomata*, Aust. Vet. J. **36**, 389-398.
- 10- **Jabara, A. G.** (1969): *Two cases of mammary neoplasms arising in male dogs*, Aust. Vet. J. **45**, 476-480.
- 11- **Kronberger, H.** (1961): *Kritische Sichtung des dem Institute in den Jahren 1917-1959 eingesandten Geschwulstmaterials von Haussauegetieren*, M hefte Vet. Med. **16**, 296.
- 12- **Ladds, P. W. et al.** (1970): *Canine ocular adenocarcinoma of mammary origin*, J. Am. Vet. Med. Ass. **156**, 63-69.
- 13- **Lagneau, F.** (1964): *Considerations anatomo-pathologiques, cliniques et etiologiques sur les tumeurs mammaires de la chienne*, Extrait de Economie et Médecine Animales no. **4**, pp. 265-280.
- 14- **Misdorp, W.** (1964): *Malignant mammary tumours in the dog and the cat compared with the same in the woman*, Utrecht.
- 15- **Moulton, J. E. et al.** (1970): *Canine mammary tumors*, Pathologia Veterinaria, **7**, 289-320.
- 16- **Mulligan, R. M.** (1949): *Neoplasms of the dog*, The Williams and Wilkins Company, Baltimore, 8-30.
- 17- **Pamukçu, M.** (1954): *16 sene zarfında Ankara'da kedilerde rastlanan tümör vakalarına toplu bir bakış*, Ank. Ü. Vet. Fak. Der. **1**, 1-19.



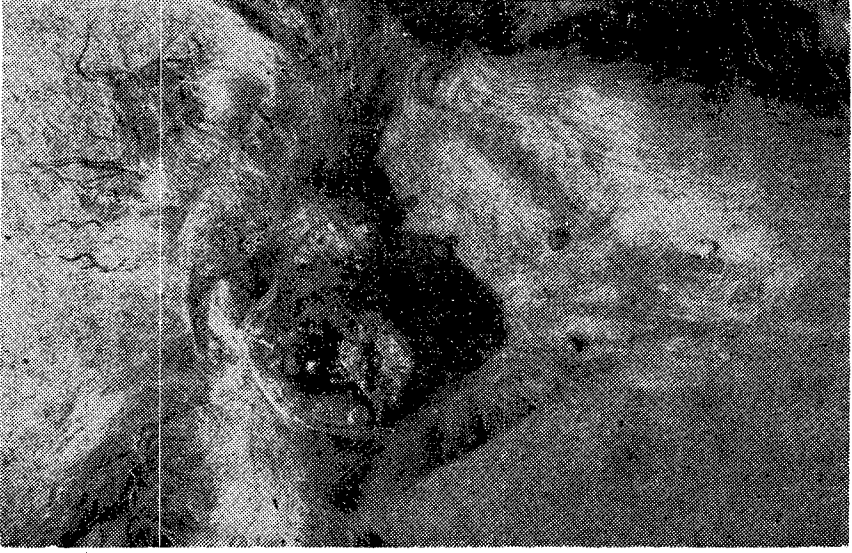
- 18- **Pamukçu, M., Ertürk, E.** (1961): 1933-1960 yılları arasında Ankara ve yöresinde köpeklerde görülen hastalıklara toplu bir bakış, Ank. Ü. Vet. Fak. Derg. **8**, 323-346.
- 19- **Pamukçu, M., Ertürk, E.** (1962): Ankara'da köpeklerde görülen tümör çeşitleri, Ank. Ü. Vet. Fak. Derg. **9**, 1-9.
- 20- **Riser, W. H.** (1947): Surgical removal of the mammary gland of the bitch, J. Am. Vet. Med. Ass. **110**, 86-90.
- 21- **Savary, J. L.** (1964): Contribution a l'etude de l'etiologie des tumeurs mammaires de la chienne, These doctorat, Alfort.
- 22- **Überreiter, O.** (1960): Neubildungen bei Tieren, Wien. tierärzt. Mnschr. **47**, 805.
- 23- **Überreiter, O.** (1968): Die Tumoren der Mamma bei Hund und Katze, Wien. tierärzt. Mnschr. **55**, 415-481.
- 24- **Wilkinson, G. T.** (1971): The treatment of mammary tumors in the bitch and a comparison with the cat, The Vet. Rec. **89**, 13-16.
- 25- **Willis, R. A.** (1948): Pathology of tumours, Butterworth and co. (publishers) ltd. London, 231.



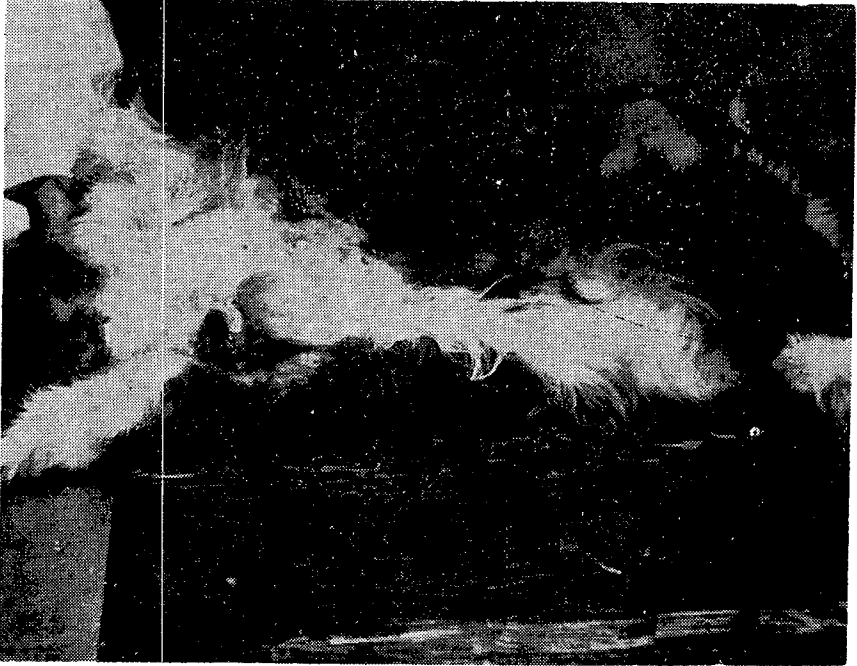
Resim 1. Köpekte sağ inguinal memede 650 gr ağırlıkta tümör, ülserleşme yok (sıra no. 5-solid adenokarsinom). Solid adenocarcinoma of the right inguinal mammary gland with 650 grams of weight of the bitch. There is no ulceration.



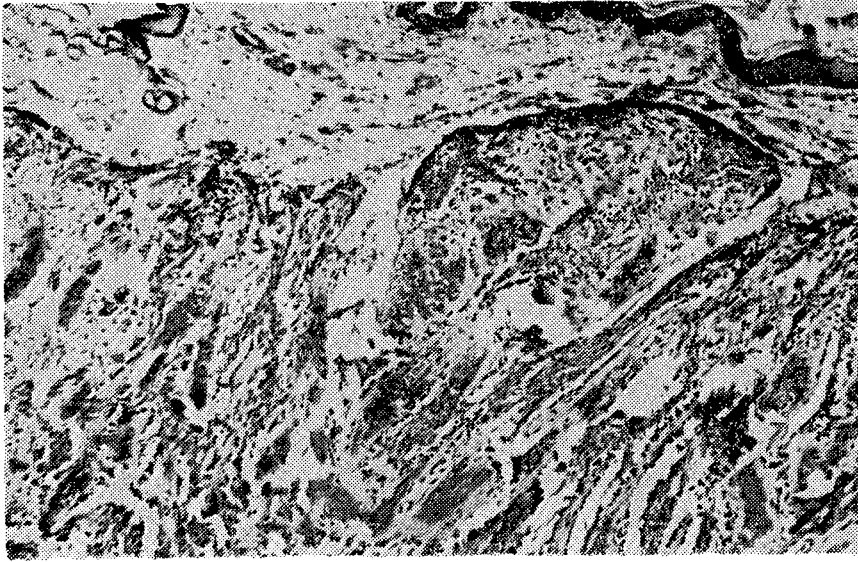Resim 2. Kedinin sol inguinal (en büyük) ve 2. abdominal memelerinden ekstirpe edilen tümörler (sıra no. 6-adenokarsinom). Tumors which are extirpated from the left inguinal and second abdominal mammary glands of the feline.



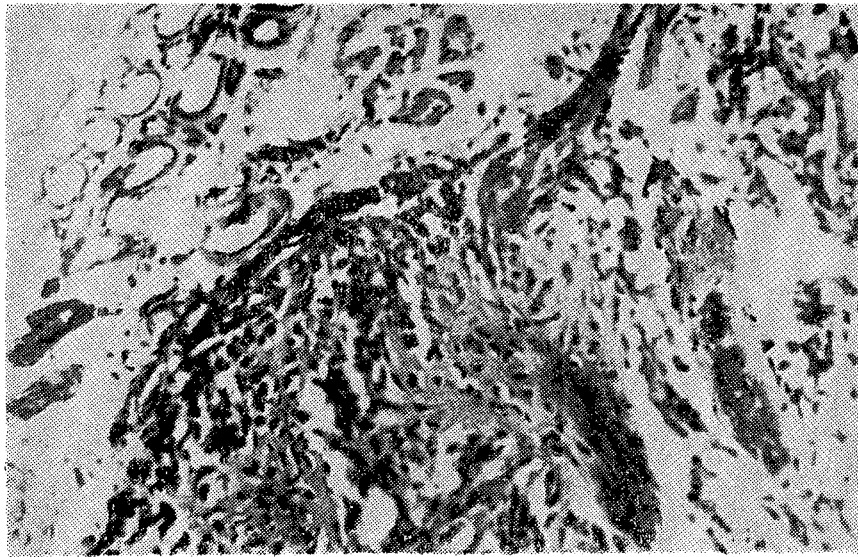
Resim 3. Köpekte sol inguinal memede ülserleşmiş, çocuk yumruğu büyüklüğünde tümör (sıra no. 14—malign mikst tümör). Ulcerated tumors as big as a child's fist of the left inguinal mammary gland of the bitch.



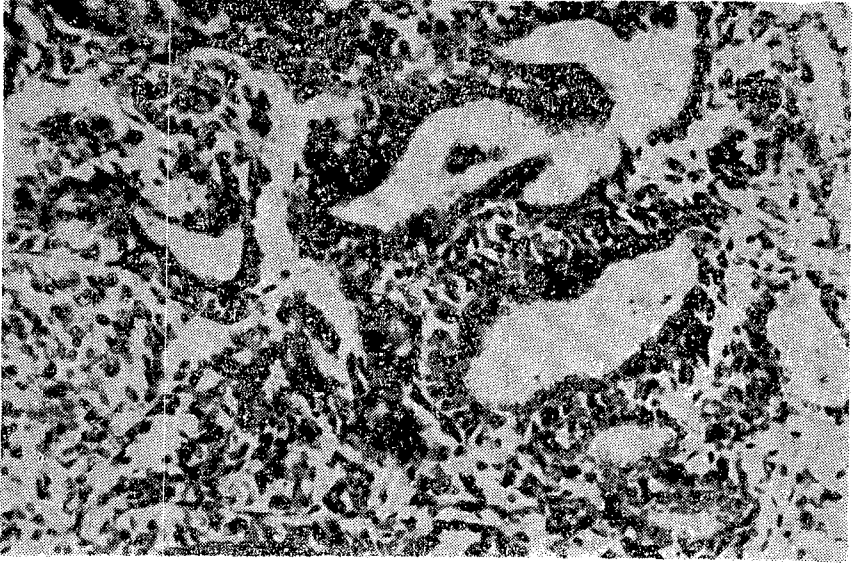Resim 4. Kedide sol inguinal memede ceviz büyüklüğünde ülserleşmiş tümör (sıra no. 16—komedokarsinom). Sol abdominal 2. memede iri ceviz büyüklüğünde kist. Ulcerated tumor as big as a nut of the left inguinal mammary gland of the feline. The cyst bigger than a nut of the left second abdominal mammary gland.



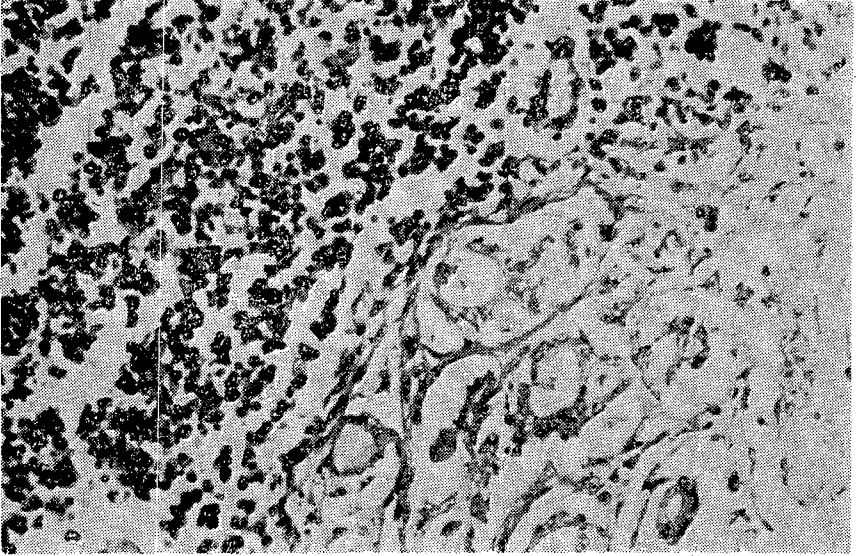
Resim 5. Köpek memesinde gelişme gösteren benign bir mikst tümörde kıkırdak ve kireçlenme alanları görülmektedir. H.E. x 40. Observe the chondroid change and calcification in the noninfiltrating mixed tumor of the mammary gland of the bitch.



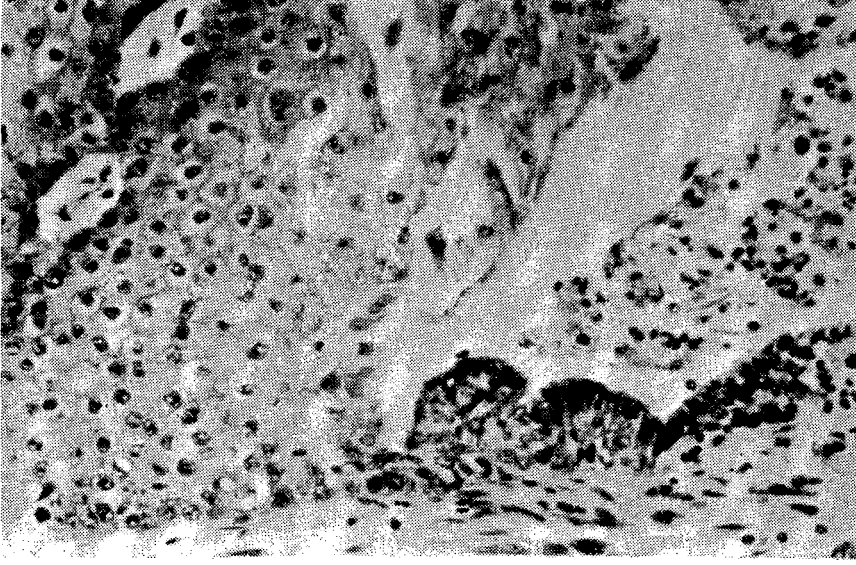
Resim 6. Resim 5. in büyük büyültme ile görünümü. H.E. x 100. The appearance of the fig. 5. in the high magnification.



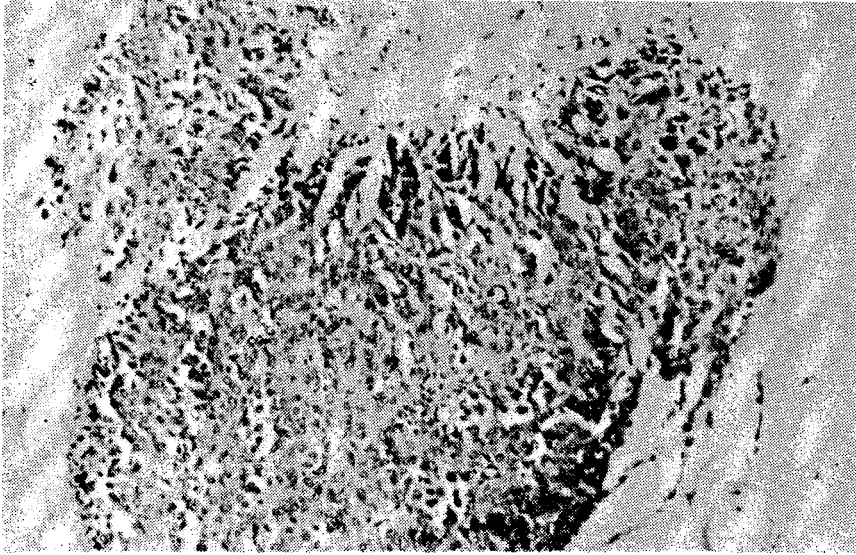
Resim 7. Köpek memesinde oluşan papiller adenokarsinomun mikroskopik görünümü. H.E. x 200. The appearance of the mammary papillary adenocarcinoma in the bitch by microscopically.



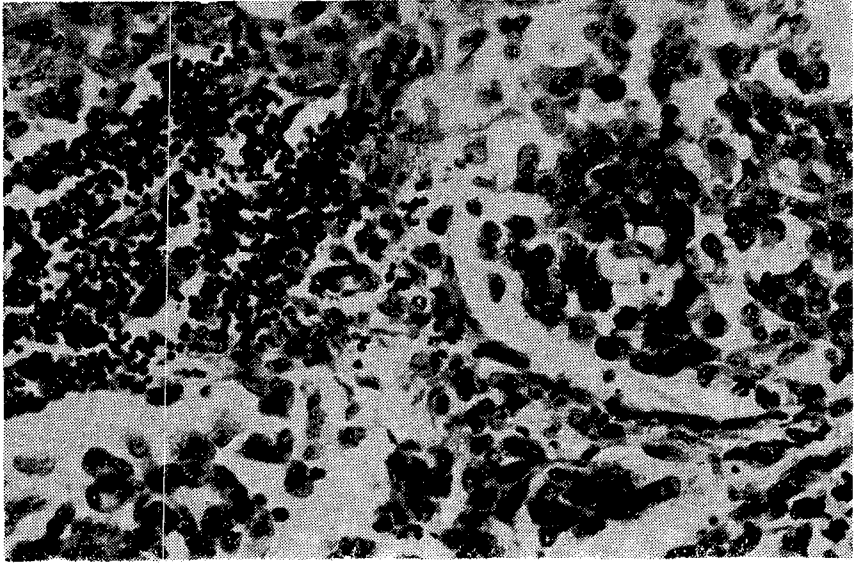
Resim 8. Aksiller lenf nodülünde adenokarsinom metastazı. H.E. x 200. The axillary lymphnode showing metastasis of the adenocarcinoma.



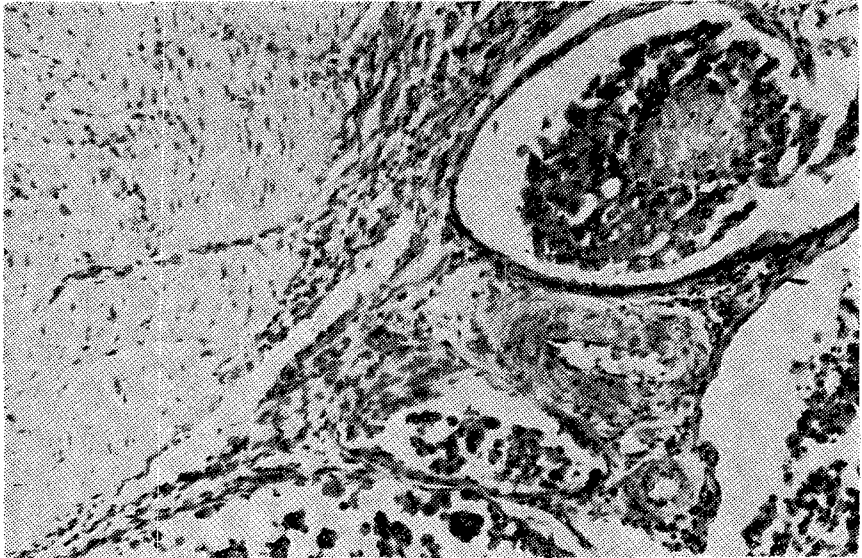Resim 9. Papiller adenokarsinomda çok katlı yassı epitel metaplazisi gösteren bir meme boşaltıcı kanalı. H.E. x 200. Squamous metaplasia in a mammary duct within papillary adenocarcinoma.



Resim 10. Köpek memesinde oluşan duktal karsinomun histolojik görünümü. H.E. x 100. The histological appearance of the infiltrating duct carcinoma in the mammary gland of the bitch.



Resim 11. Subiliak lenf nodülünde duktal karsinom metastazı. H.E. x 200. The metastasis of the infiltrating duct carcinoma in the internal ileac lymphnode.



Resim 12. Sidik kesesinde duktal karsinom metastazı. (Resim 10. daki olay). H.E. x 100. The urinary bladder showing the metastasis of the infiltrating duct carcinoma. (The same case in the fig. 10).