

## YENİ BİR OPERASYON TEKNİĞİ İLE AT VE SIĞIRLARDA İÇ FITIK KESESİ BULUNAN HERNİA VENTRALİS'LERİN TEDAVİSİ

Mustafa Temizer\*

Doğan Aslanbey\*\*

### Giriş

Hayvanlarda oldukça sık görülen hernia ventralislerin teşhisi kolaydır. Bunların tedavisi için uygulanan klâsik operatif metodlar ise pek çoktur. Yazımızda at ve sığira ait iki vak'aya uyguladığımız ve klâsik metodlardan biraz değişik olan operasyon tekniğine değineceğiz.

Büyük cüsseli hayvanlardan olan At ve Sığırın hernia ventralis'lerinde, operasyon sonrası devrede alınan tedbirlere rağmen sık, sık yatıp kalkmak istemeleri veya ıkınmaları gibi mekaniksel nedenlerle operasyon bölgesine konan koruyucu bandaj veya sargıların kayarak etkisiz kaldığı, bazı defalar bölgeye konan dikişlerin yetersizliği ile fitiğin yeniden oluştuğu görülebilmektedir. Şu halde bu komplikasyonun emin bir şekilde önlenebilmesi, fituklaşan organın redüksiyonundan sonra fitik deliği veya karın adalelerine konan dikişlerin özelliğine bağlı kalmaktadır.

Bilindiği gibi yangısel şişkinlik, haematome veya fituk deliğinin genişliği dolayısıyla erken redde muvaffak olunamayan vakalarda rezorpsiyondan sonra operasyona baş vurulur. Bu durumda genel narkoz altına alınan hayvan gereği gibi hazırlandıktan sonra deri dikkatlice ensize edilir. Fituk kesesi veya fituk deliği civarındaki cicatriciel yapışmalarda daima bağırsak lehine çalışılarak cicatrix dokusunun barsak üzerinde kalması denencir ve o şekilde karın boşluğuna itilir. Fituk deliğinin her yanında serbest hale gelmesi lâzımdır. Bu husus sağlanınca küçük veya yarık şeklindeki delikler kalın kat-

\*) A.Ü. Veteriner Fakültesi II. Şirurji Kürsüsü Profesörü Ankara - Türkiye

\*\* ) " " " " " Dr. Asistanı " "

gütlerle dikilip kapatılır. Eğer fitik deliği geniş ise o zaman bunun sağlam bir perlon, nylon veya ipek bir iplik ile dikilmesi tavsiye edilir. Bazen periton sağlam kalıp iç fitik kesesini teşkil eder. Bu dikkatlice ayırt edilir, muhtevisi karın boşluğuna reddedilir. Kesenin dar olan boyun kısmı katgüt ile ligatüre edilerek alt taraf kesilip uzaklaştırılır. Şayet kese geniş bir tabanla devam ediyorsa muhtevisinin reddinden sonra, bu da dip tarafından kesilip uzaklaştırılır ve fitik deliği periton ile M.obliquus abdominus internus'a birinci dikiş, M.obliquus externus'a ikinci dikiş konularak kapatılır. Daha sonra deri altı bağ dokusunun dikişi ve derinin basit dikişle kapatılması uygulanır. Operasyon bölgesine kalın bir pansuman konular ve penicillin kürleri yapılır. (1, 2, 3, 4)

Yukarıda, karın fitiklerinin klâsik tedavî şekillerine kısaca değindik. Aşağıda ise, bizim bu klâsik metotlardan biraz değişik olan operasyon tekniği yer almaktadır.

### Materyal ve Metod

22.10.1964 tarihinde polikliniğimize getirilen ve 1573 protokol numarada kayıtlı bulunan Montafon boğanın regio epigastrica'sında troma neticesi şekillenmiş karın fitiği ile 16.4.1966 tarih ve 518 protokol numara ile polikliniğimize intikal eden bir safkan arap kırsağının regio umbilicalis'inin biraz gerisinde yine tromatik bir sebeple şekillenmiş karın fitiklerinin tedavisinde aynı operatif metod uygulanmıştır.

Burada uyguladığımız dikiş tekniği klâsik metotlardan biraz değişik olup, operasyon sonrası devrede de herhangi mekanik bir sebeple yeniden oluşmasını önleyebilecek emniyeti getirmektedir.

*Operasyon:* Usulüne göre yatırılan ve anestezi altına alınan boğa ve kırsağın fitik operasyonlarında aynı teknik uygulandı. Deriye yapılan ensizyondan sonra; her iki vak'ada da fitik kesesi bağ doku ile az çok kalınlaşmıştı. Bu kese kısrakta civara fazla yapışmamış, ancak boğada fitik deliğine yakın yerde biraz kaynamıştı. Bunu dikkatlice diseke ederek, fitik kesesi reddedilebilecek duruma getirildi, daha sonra (Şekil-I)de şematize edildiği gibi fitik kesesi reddedilmeden önce bunun üzerinde fitik deliğinin büyüklüğünü göz önünde bulundurarak dört ayrı ipek iplikle A,B,C,D noktalarına kaideleri geniş olarak (U) dikişleri kondu. Bunlar daha sonra fitik kesesinin redüksiyonundan sonra, bu dikiş ipliklerinin uçları fitik deliğinden geçerek karın cidarına içten dışa doğru dikiş konarak düğümlendi (Şekil - II). Böylece fitik deliği, içerden de adeta bir perde gibi pratik

olarak tikanmış oldu (Şekil - III). Bundan sonra fitik deliği yani yırtılmış karın adaleleri ravive edildikten sonra bilindiği gibi ayrı dikişler halinde tercihen (U) dikişi ile kapatıldı (Şekil - IV). Bunu deri altı bağ dokusu ve derinin dikişi takip etti ve deri dikişine gazlı bezden bir rule kondu. Post-opératoire pansuman ve bakımlardan sonra her iki vak'ada iyileşerek taburcu edildi.

### **Tartışma ve Sonuç**

Büyük cüsseli hayvanlardan at ve sığırların karın fitiklarında fitik kesesinin reddinden sonra, bu kesenin içten karın cidarına bir perde şeklinde tesbiti, daha sonra da fitik deliğinin ayrı, ayrı dikişlerle kapatılması; klinik metodlarla sadece fitik deliğine konan basit dikişlerden daha emin bir sonuç verebileceği kanısını bizde uyandırmıştır.

### **Özet**

At ve sığırdaki hernia ventralis'lerin tedavisinde Post-opératoire devrede hayvandan gelen mekanik sebeplerle; alınan tedbirlere rağmen fitikların yeniden oluştuğu görülmektedir. Bunu önlemek için operasyonda klâsik metoddan biraz değişik ve daha emin bir dikiş tekniği uygulanmış ve olumlu sonuçlar alınmıştır.

### **Resumé**

#### **Le traitement des hernies ventrales chez les chevaux et bovins par une nouvelle technique d'opération.**

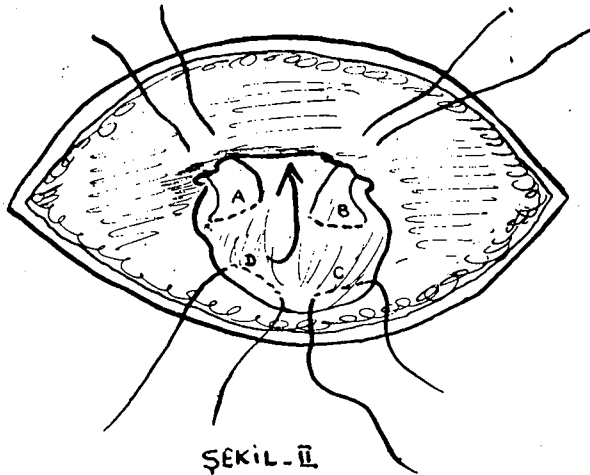
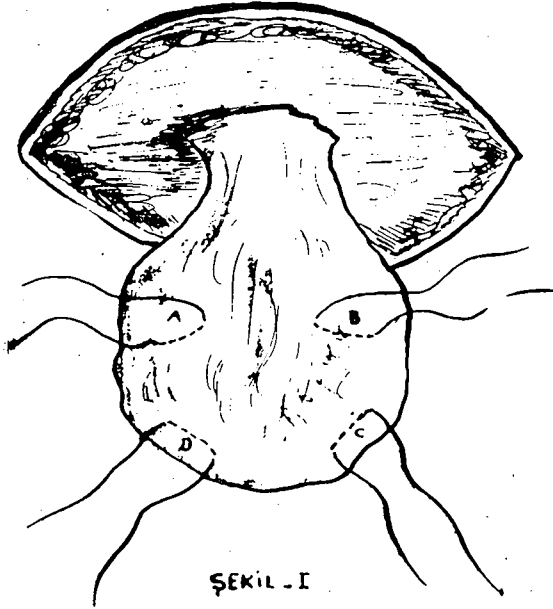
Dans le traitement des hernies ventrales chez les chevaux et bovins en dépit de précaution pris, à la période de post opératoire les hernies peuvent souvent renouvelés à cause des mouvement mécaniques qui vient de l'animal.

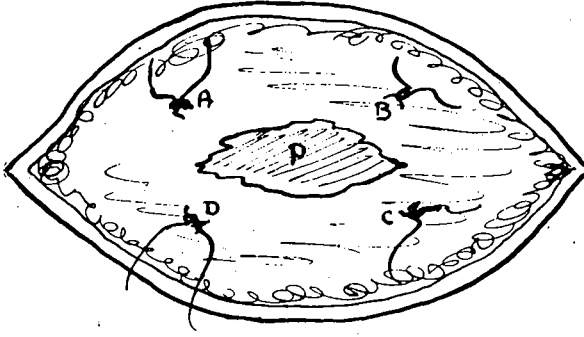
Pour prendre une certain mesure à cette complication, nous avons appliqués une nouvelle technique de suture un peu modifié que la methode classique. En fait, nous avons appliqué quatre points de suture en (u) sur le sac herniaire interné avec les quelles nous avons ligaturé le sac herniaire au dessous des muscles abdominales (fig. II et III), puis l'anneau herniaire est refermé par les suturés en (u) et nous avons terminé l'opération par une suture cutanée; celà nous a donne très bons resultats.

### **Literatür**

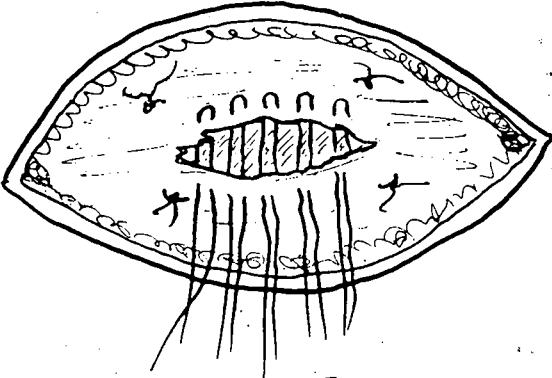
- 1 - **Berge, E. Westhues, M.** (1956): *Tierärztliche operationslehre.* 27, Aufl. Berlin, P: 195-201.

- 2 - **Frank, E. R.** (1955): *Veterinary Surgery*. Burgess Publ. Com. Minncapolis. P: 224-226
- 3 - **Öktem, B.** (1964): "Özel Şirurji" *Ders Kitabı* II.Fasikül İstiklâl Matbaası, Ankara. P: 48-72
- 4 - **Silbersiepe, Berge-Müller** (1965): *Lehrbuch der speziellen chirurgie für Tierärzte und Studierende*. Ferdinand Enke Verl. Stuttgart. P: 247-250







ŞEKİL. III



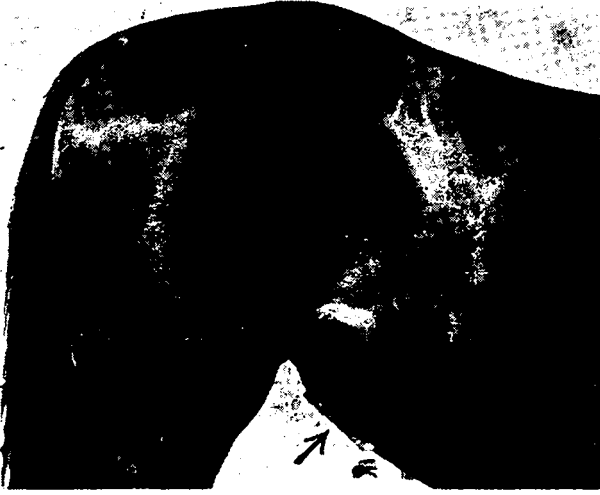ŞEKİL IV



Boğanın operasyondan önceki fotoğrafı.  
La Photographie de le taureau avant de l'opération.



Boğanın operasyondan sonraki fotoğrafı.  
La Photographie de le taureau après de l'opération.



Kısrağın operasyondan sonraki fotoğrafı.  
La Photographie de La jument après de l'opération