

## Kısa Bilimsel Çalışma / Short Communication

# Bir tayda akciğer aspergillozisi

Şule Yurdagül ÖZSOY<sup>1</sup>, Rıfki HAZIROĞLU<sup>2</sup>

<sup>1</sup> Mustafa Kemal Üniversitesi, Veteriner Fakültesi, Patoloji Anabilim Dalı, Hatay; <sup>2</sup>Ankara Üniversitesi, Veteriner Fakültesi, Patoloji Anabilim Dalı, Ankara.

**Özet:** Bu olguda, 23 günlük, İngiliz ırkı, dişi bir tayda saptanan akciğer aspergillozisinin makroskopik, mikroskopik ve immunohistokimyasal bulguları tanımlandı. Nekropside akciğerlerde şiddetli hiperemi ile büyüklükleri 0.2 ile 0.5 cm arasında değişen ve zor fark edilen gri nodüller görüldü. Mikroskopik olarak akciğerde bazı alveol ve bronşiol lümenlerinde gözlenen septumlu mantar hifaları hematoxilen eozin, periodic acid- Schiff ve immunoperoksidaz boyama yöntemleri ile ortaya kondu.

Anahtar sözcükler: Akciğer, aspergillozis, patoloji, tay.

### Pulmonary aspergillosis in a foal

**Summary:** In the study, macroscopic, microscopic and immunohistochemical findings of pulmonary aspergillosis was described, in a 23 day old, English breed, female foal. At necropsy 0.2-0.5 cm diameter, difficulty in appearance, greyish in colour nodules with severe hyperemia was observed at lung. Microscopically fungi hyphas with septums were determined in some alveoli and bronchial lumens by hematoxylin-eosin, Periodic acid- Schiff and immunoperoxidase staining methods.

Key words: Aspergillosis, foal, lung, pathology.

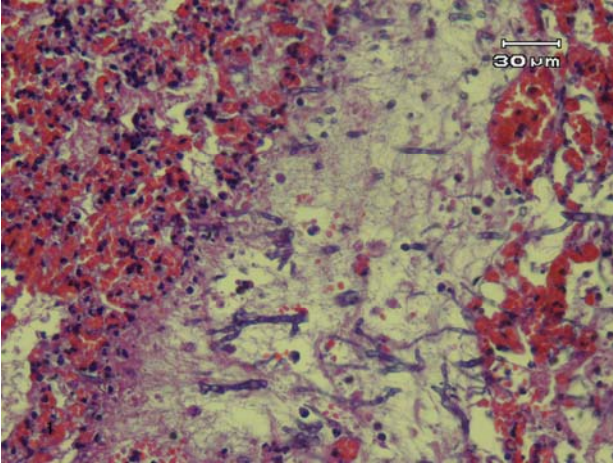
Mikotik pnömonilerden genellikle çevrede yaygın olarak bulunan *Aspergillus* türleri izole edilir (7, 13). İnsanlar ve çeşitli laboratuvar hayvanları *Aspergillus* türleri tarafından oluşturulan akciğer enfeksiyonlarına dirençli iken; kanatlılar en duyarlı hayvanlardır (1, 11). Atlarda ise ender olarak görülür (13) ve postmortem muayene yapmadan tanı koymak zordur (2-5, 8, 10, 12). *Aspergillus fumigatus* memeliler, kanatlılar ve insanlardaki birçok enfeksiyondan sorumludur (6). *Aspergillus flavus* ve *A. niger* gibi diğer türler de bazen enfeksiyon meydana getirir (9). Hayvanlarda aspergillozis çoğunlukla sporların solunmasıyla başlayan bir solunum enfeksiyonudur. Bazen plasenta hastalıklarına da neden olan *Aspergillus spp.* küflü yataklıklar, ot, saman ve tahıl gibi yiyeceklerde, uygun ısı ve nemde gelişir (6). Daha önceki çalışmalarda (2-5, 8, 10-12) akciğer aspergillozisi 1-19 yaş arası atlarda bildirilmiştir. Bu sunumun amacı 23 günlük bir tayda gözlenen *Aspergillus spp.*'ye bağlı oluşan mikotik pnömoniye makroskopik ve mikroskopik bulguları ile tanımlamaktır.

Materyali Türkiye Jokey Kulübüne ait bir at yetiştirme çiftliğinde, solunum gücü ve yüksek ateş bulguları göstererek ölen 23 günlük, İngiliz ırkı, dişi bir tay oluşturdu. Çiftlik veteriner hekimlerinin verdikleri anamnezde tayın doğduğu günden itibaren havalının sıcak olması nedeniyle açık havada bakıldığı ve sadece

anne sütü ile beslendiği, 15 günlük iken ince bağırsak düğümlenmesi sebebiyle kolik operasyonu geçirdiği ve operasyon sonrası 7 gün boyunca uygulanan yoğun antibiyotik tedavilerine (Penisilin G Potasyum; 7 gün 20 IU/kg, Trimetoprim+sulfometoksazol; 7 gün 30mg/kg, Metronidazol; 15 mg/kg ve Gentamisin; 6.6 mg/kg) cevap vermediği belirtildi. Tayın ölümünü takiben 2 saat içerisinde soğuk zincir altında ulaştırılan doku örnekleri (akciğer, karaciğer, böbrekler ve bağırsaklar) standart yöntemlere göre takip edilerek 5 µ kalınlığında kesitler alındı. Hematoxilen ve eozin (HE), periodic acid- Schiff (PAS) ve Avidin Biotin Kompleks peroksidase (ABC-P) (Universal Antirabbit Kit, DAKO, 015-000-001) metodu kullanılarak boyandı. ABC-P tekniğinde kullanılmak üzere kesitler; eter-alkol (1:1) karışımında temizlenmiş ve dokunun yapışması için Poly-L-lysin'le kaplanmış lamlara alındı. 30 dakika 45 °C'lik etüvde kurutuldu. Ksilollerde deparafinize edilip; 100, 96, 80 ve 70'lik alkol serilerinden de geçirilerek dehidre edildi. İşlemler sırasında doku kesitlerinin kurummasını engellemek için inkübasyonlar, nemli kamarada ve oda ısısında yapıldı. Inkübasyonlardan sonra kesitlerin yıkama işlemlerinde PBS kullanıldı ve her yıkama işlemi, 5 dakika süreyle yapıldı. Antikorlar ve kullanılan kimyasal maddeler kesitlerin üzerini kapatacak şekilde uygulandı. Endojen peroksidazı bastırmak için kesitler %0.3'lük metanollü

H<sub>2</sub>O<sub>2</sub>'de 5 dk. tutuldu. Daha sonra PBS ile 3 kez yıkandı ve kesitlerin kenarları silinerek PBS'in fazlası alındı. Kesitler üzerine normal keçi serumu konularak 20 dakika 45°C'lik etüvde bekletildi. Kesitler primer antikor olarak Poliklonal tavşan-anti *Aspergillus spp* serumu (1:300 sulandırma) ile 60 dakika inkübe edildi. Serumun fazlası dökülerek kesitler PBS ile 3 kez yıkandı ve kenarları silindi. Kesitler üzerine biyotinlenmiş sekonder antikor konularak 20 dakika inkübe edildi. Serumun fazlası dökülerek kesitler PBS ile 3 kez yıkandı ve kenarları silindi. Strept-Avidin peroksidaz kompleksi ile 20 dakika inkübe edilen kesitler, PBS ile 3 kez yıkandı ve kenarları silindi. Kromojen olarak aminoetil karbazol (AEC) kullanıldı. AEC solusyonu içinde 7 dakika tutulup 2 kez 5 dakika deionize sudan geçirildi; Mayer'in hematoksilin boyasında 1 dakika karşıt boyamaya tabi tutulup çeşme suyu altında yıkandı; üzerlerine jelatinli yapıştırıcı damlatılarak lamelle kapatıldı.

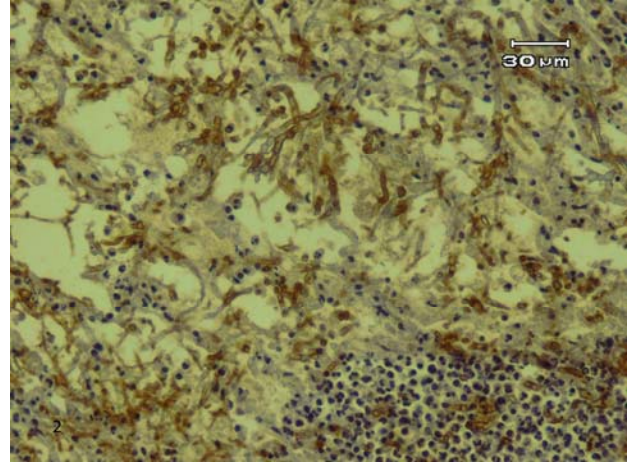
Nekropside akciğerlerde şiddetli hiperemi ile büyüklükleri 0.2 ile 0.5 cm arasında değişen ve zor farkedilen gri nodüller görüldü. Ayrıca karaciğerin şiş, kenarlarının küt ve kesit yüzünün kanlı olduğu, bağırsakların subserozal damarlarının dolgun olduğu fark edildi.



Şekil 1. Akciğer; hiperemi, mantar hifaları, yangısal hücre infiltrasyonu, HE  
Figure 1. Lung; hyperemia, fungi hyphas, inflammatory cell infiltration, HE

Mikroskopik olarak bazı alveol ve bronşiol lümenlerinde mantar hifalarının nötrofil lökositler ile çoğunluğu makrofajlardan oluşan hücre infiltrasyonu ile çevrelediği görülürken bu sahaların yakınında bulunan damarlarda şiddetli hiperemi, vaskülitis ve trombus fark edildi (Şekil 1). Ayrıca komşu alveollerde ödem ve amfizeme rastlandı. PAS boyama metodu ile kırmızı renkte; immunoperoksidaz yöntemiyle yapılan boyamalarda ise kahve renkli boyanan ve septumlu yapısı net olarak seçilen mantar hifalarının yoğun olarak alveol lümenlerinde yerleştiği gözlemlendi (Şekil 2). Ayrıca

karaciğerde pasif hiperemi, böbreklerde tubulonefroz ve bağırsaklarda subakut enteritis de kaydedilen diğer değişikliklerdi.



Şekil 2. *Aspergillus spp* serumuna karşı kahve renkli, septumlu mantar hifaları, ABC-P  
Figure 2. Brown, fungi hyphas with septums were observed against *Aspergillus spp*, ABC-P

Atlarda *Aspergillus* türleri genellikle boğaz boşluğunda saptanır ancak burun boşluğu, göz ve akciğerde de bulunabildiği bildirilmektedir (3). Olguda literatüre benzer şekilde *Aspergillus* türleri tayin akciğerinde saptanmıştır. Akciğeri *Aspergillus* türlerine duyarlı kılan nedenler; uzun süre ve yüksek dozda antibiyotik tedavisi (5), immun baskılanma (3), akut enteritis (10, 11) ve türe ait sporların solunmasıdır (6). Sunulan olguda tayin doğduğu günden itibaren havaların sıcak olması nedeniyle açık havada bakıldığı ve sadece anne sütü ile beslendiği göz önüne alındığında, mikotik pnömoninin bakım ve besleme koşullarına bağlı olmadığı düşünüldü. Tayin geçirdiği operasyon sonrası uzun süreli, yüksek dozda antibiyotik kullanımının Hattel ve ark.'nın (5) sunduğu olgu ile de uyumlu olarak primer neden olabileceği sonucuna varıldı. Makroskopik olarak akciğerde dar hiperemik bir halka ile çevrili yaklaşık 1-10 mm çapında görülen gri-beyaz nodüller şiddetli hiperemiden dolayı fark edilmeyebileceği kaydedilmektedir (3, 6, 8). Olguda akciğerlerde şiddetli hiperemi ile; büyüklükleri 0.2 ile 0.5 cm arasında değişen ve zor fark edilen gri nodüllerin görülmesi literatürle uyumluydu. Daha önceki çalışmada mikroskopik olarak terminal bronşoller ve komşu alveollerde proliferen olan mantar kolonileri çevresinde nodüllerin geliştiği (6); nötrofil, makrofaj ve hücre artıklarından oluşan kuşakla çevrilen uzun branşlı, mantar hifalarına yakın kan damarlarında trombozlar (3) görülmüştür. Lezyon kronikleştikçe makrofaj ve epitelioid hücrelerin baskın olduğu ve bağdoku hücrelerinin çevrelediği granülatöz yangının da şekillendiği bilinmektedir (10). Olguda mikroskopik olarak akciğerde bazı alveol ve bronşiol lümenlerinde

septumlu mantar hifalarının nötrofil lökositler ile makrofajlardan oluşan hücre infiltrasyonu ile çevrelendiği gözlemlendi. Özellikle lezyona yakın bölgedeki damarlarda vaskülit ve trombüs ile komşu alveollerde ödem ve amfizeme rastlandı. Makroskobik ve mikroskobik bulgular literatürle (3, 5, 10, 12) uyumlu idi. Sonuç olarak, uzun süre yoğun antibiyotik tedavisine maruz kalmanın akciğerde aspergillozis riskini artırdığı ve tayın henüz 23 günlük olmasının immun sistemin baskılanmasında rolü olduğu düşünüldü.

### Teşekkür

Anti-serumu temin eden Sayın Doç.Dr. Kadir ÖZCAN'a teşekkür ederiz.

### Kaynaklar

1. **Beyaz L, Gümüşsoy K S, Çam Y, Abay S, Atasever A** (2008): *Kayseri Hayvanat Bahçesi'nde bulunan bazı yabani kanatlı türlerinde rastlanan sistemik Aspergillozis*. Ankara Üniv Vet Fak Derg, **55**, 31-35.
2. **Blue J, Perdrizet J, Brown E** (1987): *Pulmonary aspergillosis in a horse with myelomonocytic leukemia*. JAVMA, **190**, 1562-1564.
3. **Carrasco L, Tarradas MC, Villamandos-Gómez JC, Lúque I, Arenas A, Mendes A** (1997): *Equine pulmonary mycosis due to Aspergillus niger and Rhizopus stolonifer*. J Comp Path, **117**, 191-199.
4. **Guillot J, Sarfati J, Barros MD, Cadoré JL, Jensen HE, Chermette R** (1999): *Comparative study of serological tests for the diagnosis of equine aspergillosis*. Vet Rec, **145**, 348-349.
5. **Hattel AL, Drake TR, Anderholm BJ, McAllister ES** (1991): *Pulmonary aspergillosis associated with acute enteritis in a horse*. JAVMA, **199**, 589-590.
6. **Hazıroglu R** (2001): *Mantar hastalıkları (Pnömomikozis)*. 106-107. In: ÜH Milli, R Hazıroğlu (Ed), Veteriner Patoloji. II.Cilt. Medipres Yayıncılık, Malatya.
7. **Hazıroglu R, Şahal M, Tunca R, Guvenc T, Duru SY, Ataseven L** (2006): *Pleuritis and pneumonia associated with nocardiosis and aspergillosis in a domestic short haired cat*. Ankara Üniv Vet Fak Derg, **53**, 149-151.
8. **Johnson PJ, Moore LA, Mrad DR, Turk JR, Wilson DA** (1999): *Sudden death of two horses associated with pulmonary aspergillosis*. Vet Rec, **145**, 16-20.
9. **Kearns KS** (2003): *Avian Aspergillosis*. In: Kearns KS, Loudis B (Eds), Recent Advances in Avian Infectious Diseases. Internal veterinary information service, Ithaca, New York, USA.
10. **Slocombe RF, Slauson DO** (1988): *Invasive pulmonary aspergillosis of horses: An association with acute enteritis*. Vet Pathol, **25**, 277-281.
11. **Sweeney CR, Habecker PL** (1999): *Pulmonary aspergillosis in horses: 29 cases (1974-1997)*. JAVMA, **214**, 808-810.
12. **Thirion-Delalande C, Guillot J, Jensen HE, Crespeau FL, Bernex F** (2005): *Disseminated Acute Concomitant Aspergillosis and Mucormycosis in a Pony*. J Vet Med A, **52**, 121-124.
13. **Williams N** (1997): *Equine veterinary data internal medicine: respiratory disease*. JEVs, **17**, 248-249.

Geliş tarihi: 13.05.2008 / Kabul tarihi: 08.10.2008

### Yazışma adresi:

Yrd.Doç.Dr.Şule Yurdagül Özsoy  
Mustafa Kemal Üniversitesi  
Veteriner Fakültesi  
Patoloji Anabilim Dalı, Hatay  
e-mail: suleozsoy@yahoo.com