

Dişi köpeklere uygulanan eksojen GnRH'nın serum östradiol 17 β düzeyi ve vagina epitelinde yaptığı sitolojik değişikliklerin incelenmesi

Elvan ANADOL¹, Ayhan BAŞTAN²

¹ Ondokuz Mayıs Üniversitesi, Veteriner Fakültesi, Doğum ve Jinekoloji Anabilim Dalı, Samsun; ²Ankara Üniversitesi, Veteriner Fakültesi, Doğum ve Jinekoloji Anabilim Dalı, Ankara

Özet: Bu çalışmada, eksojen GnRH kullanımından sonra serum östradiol 17 β ve vagina epitelinde meydana gelecek değişikliklerin ortaya konulması; elde edilen bilgilerin ovaryum remnant sendrom, inaktif ovaryum veya daha önce ovaryohistektomi yapıp yapılmadığı bilinmeyen köpeklerin tanısında kullanılabilirliği araştırılmıştır. Çalışmada hayvan materyali olarak değişik ırklardan toplam 39 dişi köpek kullanıldı. Anamnezde daha önce ovaryohistektomi yapılmadığı öğrenilen ve aynı zamanda anamnez ve yapılan vaginal sitolojik muayenede siklusun proöstrus veya östrus evresinde olmayan 20 köpek Grup I' ve daha önce ovaryohistektomi yapılmış 19 köpek ise Grup II'yi oluşturdu. Grup I ve Grup II' deki köpeklerde ovaryum dokusunun varlığını ortaya koymak amacıyla GnRH uygulaması yapıldı. GnRH enjeksiyonundan önce ve 75 dakika sonra, her iki gruptaki köpeklerden kan alındı ve ELISA yöntemiyle östradiol 17 β değerleri ölçüldü. Aynı zamanda her iki grup köpeklerde GnRH uygulaması öncesi ve 75 dakika sonrası GnRH'a bağlı östradiol düzeyindeki dalgalanmaların vagina duvarında yapacağı hücresel değişikliklerin değerlendirilmesi amacıyla da vaginal sitoloji yapıldı. Çalışma sonunda, Grup I'deki köpeklerde, hormon uygulama öncesi ve 75 dakika sonrası elde edilen ortalama serum östradiol 17 β seviyeleri 9.0485 ± 1.006 pg/ml ve 11.1235 ± 1.199 pg/ml olarak ölçüldü ($p < 0.01$). Grup II'de ise hormon uygulamaları sonucunda, elde edilen östradiol 17 β seviyeleri 4.2026 ± 0.351 pg/ml ve 4.2326 ± 0.354 pg/ml olarak bulundu ($p > 0.05$). Sonuç olarak, ovaryumu bulunan köpeklerde GnRH kullanımından sonra serum östradiol düzeyinde belirgin bir artış saptanırken, vagina epitel hücrelerinde herhangi bir değişiklik olmamıştır. Bu bilgilerin, köpeklerde ovaryum varlığının araştırılmasına katkı sağlayacağı sonucuna varılmıştır.

Anahtar sözcükler: Dişi köpek, GnRH, östradiol 17 β , vagina epiteli

Effects of exogenous GnRH administration on serum estradiol 17 β levels and cytological changes in vaginal epithelium in bitches

Summary: The aim of this study is to demonstrate the changes in serum estradiol 17 β levels and vaginal epithelium after the administration of exogenous GnRH as well as to determine whether this data can be used to diagnose ovarian remnant syndrome, inactive ovarium or bitches with obscure history of previous spaying. Thirty-nine bitches of various breeds have been included in the study. Twenty bitches with no history of spaying and which were proved not to be in proestrus or estrus according to anamnesis and vaginal cytological examination constituted Group I, while Group II consisted of 19 bitches which were formerly spayed. GnRH administration was performed to confirm the presence of ovarian tissue in the bitches in Groups I and II. Blood samples were taken from both groups to assess the changes in blood estradiol 17 β levels both prior to and 75 minutes after GnRH administration. Bitches in both groups also underwent simultaneous vaginal examination to show the effects of GnRH-dependant estradiol changes on vagina wall, both prior to and 75 minutes after the administration. In Group I, mean serum estradiol 17 β levels before hormone administration and 75 minutes after the administration were 9.0485 ± 1.006 pg/ml and 11.1235 ± 1.199 pg/ml, respectively ($p < 0.01$). In Group II, mean estradiol 17 β levels before and after hormone administration were 4.2026 ± 0.351 pg/ml and 4.2326 ± 0.354 pg/ml, respectively ($p < 0.05$). Conclusively, GnRH administration was found to cause an increase in serum estradiol level in bitches with intact ovaries with no obvious change in vaginal epithelial cells. This data may be valuable in investigating the presence of ovary in bitches.

Key words: Bitch, estradiol 17 β , GnRH, vaginal epithelium.

Giriş

Köpeklerin üreme sürecinde, fizyolojik ve patolojik olguların saptanması amacıyla endokrinolojik tanı yöntemleri son yıllarda sıklıkla kullanılmaktadır. Bu amaçla; anovulasyon, ovulasyon zamanının saptanması, daha önce ovaryohistektomi yapılan köpeklerin ortaya çıkar-

ılması, ovaryum aplazisi veya hipoplazisi, uzayan östrus veya proöstrus, folliküler kistler, ovarian remnant sendrom, hipoluteodizm, sekonder anöstrus, sakin kızgınlık, bölünmüş östrusun saptanması, beklenen doğum zamanının tespit edilmesi, pyometra tedavisinin seyrinin izlenmesi ve meme tümörünün prognozu ve tedavisine yön-

* Bu makale aynı adlı doktora tezinden özetlenmiştir.

vermek amacıyla GnRH, FSH, LH, östrojen ve progesteron gibi bazı hormonlar incelenmektedir (1, 2, 7, 8, 11).

Bu çalışmada, eksojen GnRH kullanımından sonra serum östradiol 17 β ve vagina epitelinde meydana gelecek değişikliklerin ortaya konulması, elde edilen bilgilerin ovarian remnant sendrom, inaktif ovaryum veya daha önce ovaryohistektomi yapıp yapılmadığı bilinmeyen köpeklerin tanısında kullanılabilme olanakları araştırılmıştır.

Materyal ve Metot

Çalışmada kullanılan hayvan materyalini, 2003-2005 yılları arasında, Ankara Üniversitesi Veteriner Fakültesi, Doğum ve Jinekoloji Anabilim Dalı Kliniği'ne getirilen, yaşları 3-6 arasında değişen, farklı ırklardan toplam 39 dişi köpek oluşturmuştur. Anamnezde daha önce ovaryohistektomi yapılmadığı öğrenilen ve aynı zamanda yapılan vaginal sitolojik muayenede siklusun proöstrus veya östrus evresinde bulunmayan 20 köpek Grup I'ı, daha önce ovaryohistektomi yapılmış 19 adet köpek ise Grup II'yi oluşturdu.

Grup I ve Grup II' deki köpeklerde ovaryum dokusunun varlığını ortaya koymak amacıyla GnRH analogu olan Buserelin asetat'tan (Receptal. Intervet) 0.03 μ g/kg. sc yolla enjekte edildi. Her iki gruptaki köpeklerden, GnRH uygulamasından önce ve 75 dakika sonra kan örnekleri alındı ve östradiol 17 β düzeyleri ölçüldü. Aynı zamanda, her iki grup köpeklerde GnRH öncesi ve 75 dakika sonrası, östradiol 17 β düzeyindeki dalgalanmaların vagina duvarında yapacağı olası hüresel değişikliklerin değerlendirilmesi amacıyla da vaginal sitoloji yapıldı.

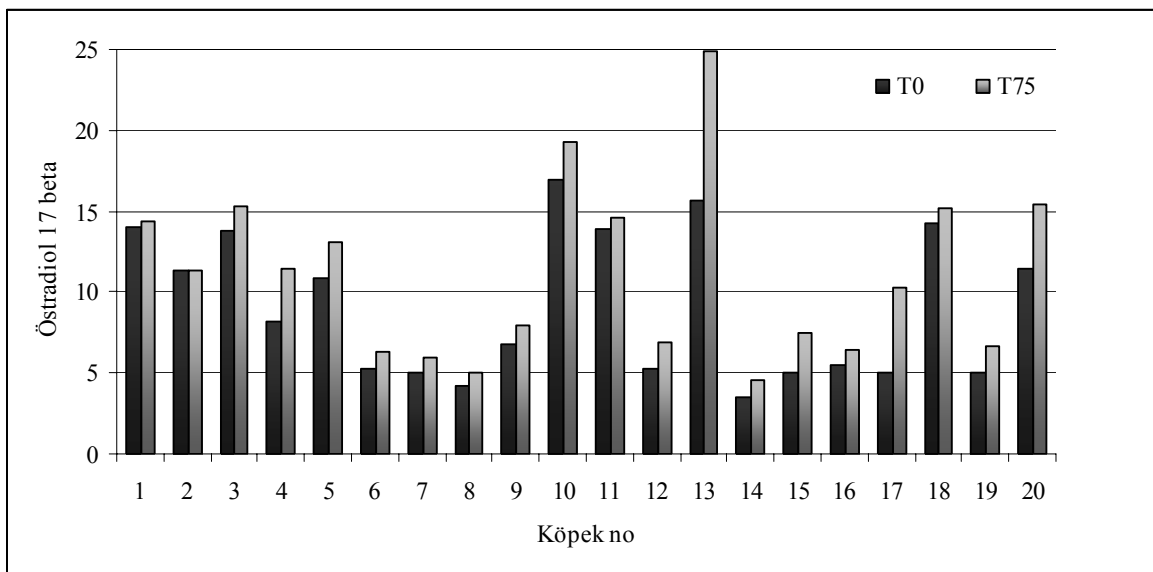
Kan örnekleri v.cephalica antebraçhii'den EDTA'sız tüplere 5 ml alındı. Toplanan kanlar 3000 devirde 20 dakika santrifüj edilerek serumları çıkarıldı ve steril kapaklı ependorf tüplerine aktarılarak, hormon analizlerine kadar -18°C 'de derin dondurucuda saklandı. Her iki gruptaki köpeklerden alınan kan örneklerindeki serum östradiol 17 β düzeyleri, Erbil Tıp Laboratuvarı'nda ticari test kitleri (Rosch-Elecsys 1010 model cihaz, Elecsys E₂ kiti) kullanılarak ELISA yöntemiyle tespit edildi. Vaginal sitoloji örnekleri ise pamuk eküvyonla ve vaginoskop yardımıyla anterior vaginadan alındı ve Papanicolau boyama yöntemine göre boyandıktan sonra değerlendirildi (3).

Bu çalışmada elde edilen bulguların istatistiki değerlendirmesi SPSS programı kullanılarak, eşleşmiş gruplarda student T test yöntemi ile yapıldı (12).

Bulgular

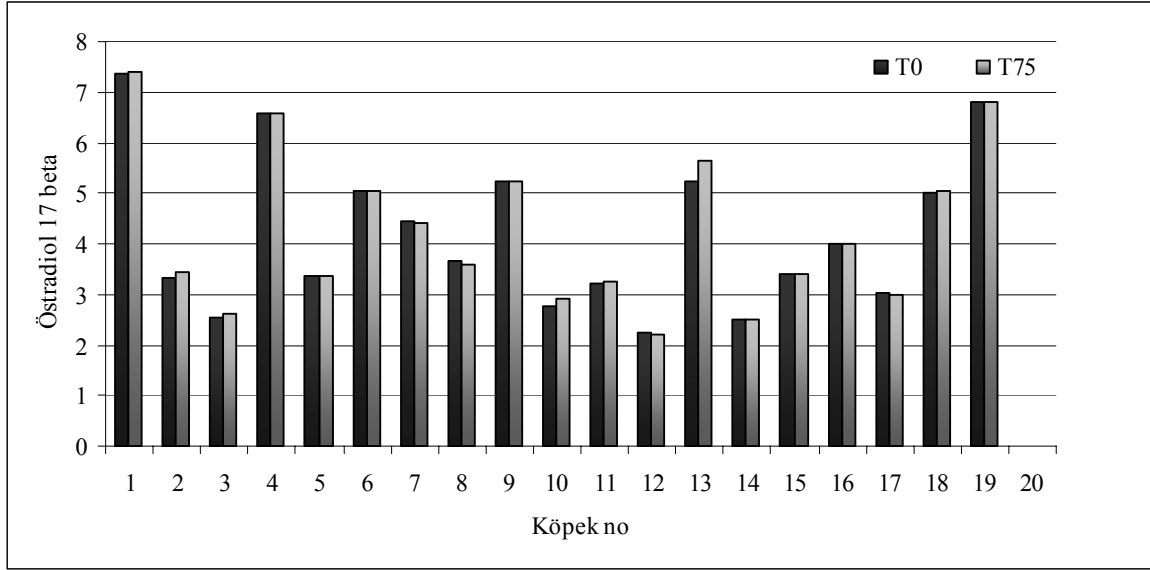
Grup I'deki ovaryohistektomi yapılmamış köpeklerde yapılan hormon uygulamaları sonucunda, bu gruptaki köpeklerin tümünde (%100), östradiol 17 β seviyelerinde ovaryumlarda fonksiyon olduğuna işaret eden değişimler izlendi. Bu grupta yapılan istatistiksel değerlendirme sonucunda hormon uygulama öncesi ve 75 dakika sonrasında elde edilen ortalama serum östradiol 17 β seviyeleri 9.0485 ± 1.006 pg/ml ve 11.1235 ± 1.199 pg/ml olarak ölçüldü (Tablo 1). Bu değerler arasındaki fark istatistiki açıdan önemli bulundu ($p < 0.01$).

Grup II'deki ovaryohistektomi yapılmış köpeklerde ise, yapılan hormon uygulamaları sonucunda bu gruptaki köpeklerde yapılan t-test sonucunda, hormon uygulama öncesi ve 75 dakika sonrası elde edilen



Şekil 1: Ovaryohistektomi yapılmamış köpeklerde enjeksiyon öncesi ve 75 dak. sonrası serum östradiol 17 β düzeyleri (pg/ml) (T₀= Enjeksiyon öncesi, T₇₅= Enjeksiyondan 75 dak. sonrası)

Figure 1: Serum estradiol 17 β levels (pg/ml) before and 75 min. after hormone administration in non-spayed bitches (T₀= before administration, T₇₅= 75 min. after administration).



Şekil 2: Ovaryohistektomi yapılmış köpeklerde enjeksiyon öncesi ve 75 dak. sonrası serum östradiol 17 β düzeyleri (pg/ml) (T₀= Enjeksiyon öncesi, T₇₅= Enjeksiyondan 75 dak. sonrası)

Figure 2: Serum estradiol 17 β levels (pg/ml) before and 75 min. after hormone administration in spayed bitches (T₀=before administration, T₇₅=75 min. after administration).

östradiol 17 β seviyeleri 4.2026 ± 0.351 pg/ml ve 4.2326 ± 0.354 pg/ml olarak ölçüldü (Tablo 1). Bu değerler arasındaki fark istatistik açıdan önemli bulunmadı ($p > 0.05$).

Tablo 1: Ovaryohistektomi yapılmayan (Grup I) ve yapılan (Grup II) köpeklerde ortalama östradiol 17 β düzeyleri (Eşleşmiş Gruplarda T Test Yöntemi)

Table 1: Mean estradiol 17 β levels of non-spayed (Group I) and spayed (Group II) bitches

Gruplar	N	Ölçüm zamanı	Ortalama östradiol 17 β seviyesi (pg/ml)	Önem düzeyi (p)
Grup I	20	T ₀	9.0485 ± 1.006	0.000 ($p < 0.01$)
		T ₇₅	11.1235 ± 1.199	
Grup II	19	T ₀	4.2026 ± 0.351	0.214 ($p > 0.05$)
		T ₇₅	4.2326 ± 0.354	

Grup I ve Grup II'deki köpeklerin hormon uygulama öncesi ve sonrası elde edilen serum östradiol 17 β düzeyleri ayrıntılı olarak Şekil 1 ve Şekil 2'de gösterilmiştir.

Vaginal sitoloji sonucunda hormon uygulama öncesi ve sonrası vagina epitelinde herhangi bir değişikliğe rastlanılmadı.

Tartışma ve Sonuç

Veteriner kliniklerine sıkça yansıyan, daha önce ovaryohistektomi yapıp yapılmadığı bilinmeyen, ovaryum aplazisi ve hipoplazisi olan veya ovarian

remnant sendrom şüpheli köpeklerde tanı, vagina epitelinde meydana gelen sitolojik değişikliklerin tespit edilmesi ve bazı hormon düzeylerine bakılarak konulabilmektedir (6, 10, 15, 16, 17).

Jeffcoate ve ark.(6), yaptıkları bir çalışmada eksojen GnRH enjeksiyonundan sonra serum östradiol 17 β düzeyindeki değişikliklerin siklus dönemine göre değişiklik göstereceğini bildirmişlerdir. Araştırmacılar, büyük fonksiyonel follikül bulunan köpeklerde östradiol düzeyindeki artışları daha anlamlı bulmuşlardır. Bununla birlikte, ovaryumda antral follikül bulunmamasına karşın (erken dönemler), östradiol düzeyinde belirgin bir artış olmayacağını da ek bilgi olarak bildirmişlerdir. Bu araştırmacılar sonuç olarak, eksojen GnRH kullanımından sonra östradiol düzeyinde bir değişikliğin olacağını ve değişikliğe bakılarak daha önce ovaryohistektomi yapılan köpeklerin ayrımının yapılabileceğini vurgulamışlardır.

Jeffcoate (5)'un yaptığı bir başka çalışmada, anöstrus başı ve ortasında yapılan GnRH enjeksiyonundan sonra, serum östradiol konsantrasyonunda çok küçük artışlar olduğunu (5-15 pg/ml), hatta bu artışların anöstrus sonlarında belirlenemeyecek düzeyde olduğunu bildirmiştir.

Le Roux (9), yaptığı bir çalışmada, ovariektomize edilen köpeklerden, operasyon sırasında çıkardığı ovaryum dokusunun bir parçasını mide duvarına transplante etmiş ve serum östradiol 17 β düzeylerini belirli aralıklarla ölçmüştür. Transplantasyondan 55 hafta sonra, serum östradiol 17 β düzeyinde artış görüldüğünü, oysa ovariektomi yapılan köpeklerde, serum östradiol 17 β düzeylerinin bazal düzeyde seyrettiğini bildirmiştir.

Araştırmacı, ovaryum dokusu aktif köpeklerde gonadotropinlerin etkisiyle östradiol 17 β düzeyinde belirgin değişiklik olacağını da vurgulamıştır.

Perkins ve Frazer (13) ise, sitolojik muayene sonucunda diöstrus olduğu tespit edilen bir köpekte ovarian remnant sendrom tanısı amacıyla gonadotropin enjeksiyonu öncesi ve sonrasında serum östradiol 17 β ve serum progesteron düzeylerini ölçmüştür. Sonuçta serum östradiol 17 β düzeyini enjeksiyon öncesinde 14.07 pg/ml, sonrasında 9.14 pg/ml ve serum progesteron seviyesini enjeksiyon öncesinde 2.96 ng/ml, sonrasında 4.77 ng/ml olarak bulmuştur. Bu araştırmacılar, eksojen gonadotropine yanıtın siklus dönemine göre değişebileceğini açıklamışlardır. Bu bilgilere ek olarak ovaryum dokusunun varlığı konusunda daha tutarlı sonuç elde edilmesi istendiğinde, serum östradiol ile progesteron düzeylerinin birlikte değerlendirilmesi gerektiği bildirilmiştir (13, 14, 17).

Sunulan çalışmada, ovaryohistektomi yapılmamış köpeklerden 2 no'lu dışındakinin hepsinde, GnRH enjeksiyonundan 75 dakika sonra serum östradiol 17 β düzeyinde, istatistiki yönden de anlamlı bir artış saptandı. Ayrıca; 3, 4, 5, 10, 13, 17, 20 no'lu köpeklerin GnRH enjeksiyonu öncesi ve sonrası serum östradiol 17 β düzeyleri karşılaştırıldığında, enjeksiyon sonrası şekillenen artış oldukça belirgin iken, 1, 6, 7, 8, 9, 11, 12, 14, 15, 16, 18, 19 no'lu köpeklerde ise artış da istatistiki yönden önemli bulunmakla birlikte, yukarıda belirtilen köpeklere göre daha azdı.

Gonadotropin enjeksiyonu sonrasında östradiol 17 β düzeyinde belirgin bir artış olması, Jeffcoate ve ark. (6) ile Verstegen ve England (15)'in yapmış olduğu çalışmaların sonuçlarına benzer iken, Perkins ve Frazer (13)'in çalışmasından farklı bulunmuştur. Perkins ve Frazer (13)'in çalışmasında diöstrus dönemindeki köpeklere GnRH yapılmış ve serum östradiol düzeyinde azalma tespit edilmiştir. Oysa, bu çalışmada köpeklerin çoğunda artış belirlenmiştir. Farklılığa neden olarak ölçüm tekniğinden veya follikül gelişim aşamasından ileri gelebileceği düşünüldü.

Sunulan çalışmada ovaryohistektomi yapılmamış köpeklerde GnRH sonrası, östradiol 17 β düzeyinde belirgin bir artış olmuş, ancak köpekler arasındaki düzey farklılıklarının, ovaryumlardaki follikül gelişim aşamalarındaki değişikliklerden, bununla birlikte 2 no'lu köpekte serum östradiol düzeyinde değişikliğin olmaması ise, artışın saptanamayacak düzeyde olduğunu düşündürmüştür (6, 13).

Daha önce ovaryohistektomi yapıldığı bilinen köpeklerde, GnRH enjeksiyonundan 75 dakika sonra serum östradiol 17 β düzeyinde önemli bir değişiklik olmadı. Bu durum, gonadotropinler için hedef dokunun ovaryum

olduğu gerçeğini hatırlatmaktadır. Bu bulgular bir bütün olarak değerlendirildiğinde, ovaryumları bulunmayan veya inaktif olan köpeklerin eksojen GnRH enjeksiyonu sonrası serum östradiol düzeyindeki değişikliklere bakılarak belirlenebileceği sonucuna bağlanmıştır.

Jeffcoate ve ark. (6)'nın yapmış olduğu başka bir çalışmada, serum östradiol 17 β konsantrasyonları gonadotropin enjeksiyonundan 40-60 dakika sonra ölçülmüş ve östradiol 17 β düzeylerinde bu sürelerde önemli bir değişiklik saptanmamış ve ovaryumların gonadotropin enjeksiyonuna cevap verebilmesi için, bu sürenin en az 90 dakika olması gerektiği öne sürülmüştür. Ancak sunulan çalışmada, Jeffcoate ve ark. (6)'dan farklı olarak, gonadotropin enjeksiyonundan 75 dakika sonra kan alınarak serum östradiol 17 β seviyeleri ölçülmüş ve serum östrojen düzeyinde değişikliğin olabilmesi için bu sürenin yeterli olduğu belirlenmiştir.

Ververidis ve ark. (16), yapmış oldukları bir çalışmada, köpeklerde seksüel siklus dönemlerinde serum östradiol 17 β düzeyini araştırmışlar, diöstrusun başlangıcında 2-15 pg/ml, ortasında 2-10 pg/ml, anöstrus başlarında 2-8 pg/ml ve anöstrus sonunda da 4-17 pg/ml seviyesinde olduğunu bildirmişlerdir. Araştırmacılar, siklusun proöstrus dönemi dışında serum östradiol 17 β düzeyinin küçük dalgalanmalar gösterdiğini ve bazal seviyede (20 pg/ml'nin altında) seyrettiğini bildirmektedirler. Bu çalışma sonunda da görüldüğü gibi, köpeklerde serum östradiol konsantrasyonu bazal seviyelerde bulunmuştur. Her ne kadar eksojen GnRH uygulaması, östradiol düzeyinde artışa yol açsa da bu artış bazal seviyenin üzerine çıkamamıştır. Bu bulgular Ververidis ve ark.'nın (16) sonuçlarıyla tutarlı bulunmuştur.

Wallace (17), ovarian remnant sendrom şüpheli kedi ve köpeklerde, tanı için hormonal yöntemler ile birlikte sitolojik değerlendirmelerin de önemli olduğunu bildirmiştir. Bu amaçla; serum östradiol 17 β düzeylerini, vaginal sitoloji eşliğinde değerlendirmiş ve östradiol 17 β düzeyinin 20 pg/ml'nin üzerinde çıkması durumunda folliküler aktivitenin olduğuna ve dolayısıyla aktif ovaryum dokusunun varlığına işaret etmiştir. Ancak, ovarian remnant sendrom'lu köpeklerde serum östradiol 17 β ölçümünün, serum progesteron düzeyleri ile birlikte değerlendirilmesinin gerektiği de vurgulanmaktadır. Vagina epitel hücrelerinde kornifikasyonun her geçen gün artması, fonksiyonel bir ovaryum dokusun bulunduğunu ve östrojen salgılandığını düşündürmelidir. Bu nedenle, bir seri sitoloji örnek alımları gerekmektedir. Concannon ve ark. (4) ise, köpeklerde seksüel siklus dönemlerine göre plazma östrojen, LH ve progesteron düzeyini araştırmış ve östrojenin, vaginada sitolojik değişiklik, vulvada ödem ve uterustan kanlı akıntıya neden olabilmesi için, düzeyinin 26 pg/ml'nin üzerinde olması gerektiğini bildirmiştir.

Sunulan çalışmada, ovaryumları bulunan köpeklerde GnRH enjeksiyonu sonrası östradiol düzeyleri artmış ve bu düzey bazal düzey olan 20 pg/ml'nin altında seyretmiştir. Bu sonuç, Verweridis ve ark. (16)'nın bulgularına benzemekle birlikte, gonadotropin uygulaması sonrası serum östradiol düzeyinde önemli artışın ancak proöstrus döneminde yapıldığında olabileceğini düşündürmüştür.

Yapılan bu çalışmada da, daha önce ovaryohistektomi yapılmamış ancak anamnez ve vaginal sitolojik muayene ile proöstrus ve östrus döneminde olmadığı belirlenen köpeklere GnRH enjeksiyonu yapılmış ve enjeksiyondan 75 dakika sonra vagina epitel katmanında yapacağı hücrel ve serum östradiol düzeyindeki değişiklikler araştırılmaya çalışılmıştır. Ovaryohistektomi yapılmamış ve yapılmış köpeklerde herhangi bir hücrel değişiklik saptanmamıştır. Oysa ovaryohistektomi yapılmış köpeklerde 2 no'lu dışındakinin hepsinde östradiol düzeyinde belirgin artışlar olmuş ancak hiçbirinde bu artış bazal düzeyin üzerine çıkamamıştır.

Sonuç olarak, ovaryohistektomi yapılmamış köpeklerde eksojen uygulanan GnRH serum östradiol düzeyinde istatistiki bakımdan anlamlı artışa yol açmaktadır. Bu bilgi, veteriner kliniklerine sıkça yansıyan, daha önce ovaryohistektomi yapıp yapılmadığı bilinmeyen, ovaryum aplazi veya hipoplazisi ve de ovarian remnant sendrom şüpheli köpeklerde tanı konulması açısından değerlendirilebilir. Ayrıca, eksojen GnRH kullanımından en az 75 dakika sonra kan alınarak serum östradiol 17 β seviyelerinin ölçülmesi, östradiol düzeyindeki değişikliklerin incelenmesi açısından uygun bulunmuştur. Eksojen GnRH kullanımından sonra serum östradiol 17 β düzeyi bazal seviye üzerine çıkmadığından, vagina epitelinde herhangi bir sitolojik değişiklik olmayacağı kanısına varılmıştır.

Kaynaklar

1. **Alaçam E** (1999): *Hormonların klinik kullanımları*. 43-56. In: E Alaçam (Ed), Evcil Hayvanlarda Doğum ve İnfertilite. Medisan Yayınevi, 2. Baskı, Ankara.
2. **Bouchard GF, Solorzano PW, Concannon PW, Youngquist RS** (1991): *Determination of ovulation time in bitches based on teasing, vaginal cytology and ELISA for progesterone*. Theriogenology, **35**, 610-615.
3. **Bowen R** (2001): *Cytologic changes through the canine estrous cycle*. Erişim: [http://arbl.cvmbs.colostate.edu/hbooks/pathphys/reprod/vc/cycle.html.], Erişim tarihi: 12/08/2005.
4. **Concannon PW** (1975): *The ovarian cycle of the bitch: plasma estrogen, LH and progesterone*. Biol Reprod, **13**, 112-121.
5. **Jeffcoate IA** (1992): *Concentrations of luteinizing hormone and oestradiol in plasma and response to injection of gonadotrophin releasing hormone analogue at selected stages of anoestrus in domestic bitches*. J Reprod Fertil, **94**, 423-429.
6. **Jeffcoate IA, Mcbride M, Harvey MJ, Aughey E** (2000): *Measurement of plasma oestradiol after an injection of a gonadotrophin as a test for neutered bitches*. Vet Rec, **146**, 599-602.
7. **Kırşan İ, Şenünver A** (1997): *Veteriner jinekolojik endokrinolojide temel ilkeler*.1-23. Veteriner Jinekolojik Endokrinoloji. İstanbul Üniversitesi Veteriner Fakültesi Masafüstü Yayıncılık Ünitesi, İstanbul.
8. **Kustritz MVR** (2001): *Use of commercial luteinizing hormone and progesterone assay kits in canine breeding management*. Erişim: [www.ivis.org.], Erişim tarihi: 12/10/2002.
9. **Le Roux PH** (1983): *Thyroid status, oestradiol level, work performance and body mass of ovariectomised and bitches bearing ovarian autotransplants in the stomach wall*. J S Afr Vet Assoc, **2**, 115-117.
10. **Marti JA** (2003): *The ovarian remnant syndrome in the bitch and queen*. Erişim: [arvivet@hotmail.com], Erişim tarihi: 24/04/2002.
11. **Meyers-Wallen VN, Goldschmidt MH, Flickinger GL** (1986): *Prostaglandin F₂ alpha treatment of canine pyometra*. J Am Vet Med Assoc, **189**, 1557-61.
12. **Özdamar K** (2003): *SPSS ile Biyoistatistik*. 399-403. Kaan Kitabevi, 5. baskı, Eskişehir.
13. **Perkins NR, Frazer GS** (1995): *Ovarian remnant syndrome in a toy poodle: a case report*. Theriogenology, **44**, 307-312.
14. **Sangster C** (2005): *Ovarian remnant syndrome in a 5 year old bitch*. Can Vet J, **46**, 62-64.
15. **Verstegen JP, England GWC.** (1999): *Developments in the control of reproduction in the bitch*. Reprod Dom Anim, **34**, 381-384.
16. **Verweridis HN, Boscos CM, Stefanakis A, Krambovitis E** (2002): *Use of enzyme-immunoassay for oestradiol-17 beta and progesterone quantification in canine serum*. Anim Reprod Sci, **69**, 53-64.
17. **Wallace MS** (1991): *The ovarian remnant syndrome in the bitch and queen*. Vet Clin North Am: Small Anim Pract, **21**, 501-507.

Geliş tarihi: 20.02.2006 / Kabul tarihi: 16.03.2006

Yazışma adresi:

Araş.Gör.Dr. Elvan Anadolu
Ondokuzmayıs Üniversitesi
Veteriner Fakültesi
Doğum ve Jinekoloji Anabilim Dalı
55139 Kurupelit / Samsun
e-mail: elvanadol@yahoo.com